5.5 Estudo dos membros inferiores

Sandra Rua Ventura

Introdução

A avaliação radiológica da totalidade dos membros inferiores pode ser realizada com recurso a três técnicas (Tabela 5.5.1), mas que, devido à utilização de radiação ionizante e à necessidade de recurso a materiais e equipamentos específicos para a sua realização, têm vindo a ser cada vez menos utilizadas na prática clínica. A telerradiografia de face AP dos membros inferiores em filme extralongo é, sem dúvida, a técnica mais preconizada e cuja confiabilidade e precisão dos resultados é superior relativamente às outras técnicas.

Técnica	Breve descrição
Telerradiografia	Realizada a uma distância foco-detetor (DFD) de 180-200 cm. Vista panorâmica da totalidade dos membros inferiores. Avaliação postural em ortostatismo. Requer um suporte para filme extralongo. Dose de radiação elevada, nomeadamente na região gonadal.
Escanometria	Realizada a uma DFD de 100 cm. Vista dos três segmentos articulares dos membros inferiores. Avaliação em decúbito dorsal. Utiliza um detetor 35*43 cm dividindo-se em três partes para radiografar cada uma dos segmentos dos membros inferiores (requer três exposições à radiação X). Dose de radiação muito elevada. Não permite avaliar deformidades ou desvios angulares dos membros inferiores.
Orto-roentgenografia	Realizado a uma DFD de 183 cm. Vista completa da totalidade dos membros inferiores. Avaliação em decúbito dorsal. Requer um filme extralongo. Divisão em três partes para radiografar cada uma das regiões dos membros inferiores (requer três exposições à radiação X). Dose de radiação muito elevada.

Tabela 5.5.1
Breve descrição e comparação das técnicas radiográficas usadas na avaliação dos membros inferiores (adaptado de Sabharwal & Kumar, 2008).

Técnica Radiológica

A telerradiografia de face AP dos membros inferiores (Incidência 5.5.1) permite não só avaliar diferenças no comprimento dos membros inferiores (encurtamento) como ainda deformações ou desvios angulares. Estes desvios angulares ocorrem essencialmente ao nível dos joelhos, predispondo à gonartrose. Independentemente da condição patológica em causa, o diagnóstico e tratamento de ambos é crucial, pois estas disfunções têm implicações importantes na atividade humana, nomeadamente na marcha.

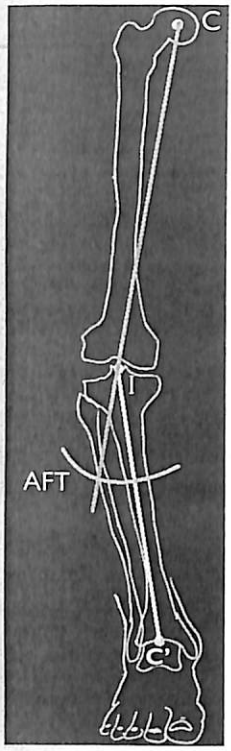

FIGURA 5.5.1
Estudo métrico do membro inferior a partir da telerradiografia.

No que diz respeito ao encurtamento dos membros inferiores, ainda que a medição direta no exame físico seja a mais usual, a avaliação radiológica é fundamental no planeamento terapêutico e na decisão clínica. Na imagem radiológica deverá existir um sistema métrico para aferir o comprimento dos membros inferiores, através da colocação de uma régua graduada (mais objetiva e de fácil leitura) no detetor ou pela sobreposição de linhas de grelha quadriculada.

Quanto às deformidades angulares em varo/valgo, são usualmente determinadas a partir do estudo radiográfico dos joelhos em carga. No entanto, o realinhamento do(s) membro(s) inferior(es) para correção de desvios angulares requer uma avaliação radiológica completa do(s) membro(s) inferiore(s) para determinação dos eixos mecânicos do fémur, da tíbia e do eixo mecânico global.

A determinação do desvio angular dos joelhos, como representado na Figura 5.5.1, pela técnica de telerradiografia consiste na:

- Localização de três pontos anatómicos ao nível das três articulações que constituem o membro inferior: o centro da cabeça femoral (C), o centro das duas espinhas tibiais entre a fossa intercondiliana (I) e o centro da linha bimaleolar ao nível do astrágalo (C');
- União dos pontos originando o eixo mecânico do fémur (C-I), o eixo mecânico da tíbia (I-C') e o eixo mecânico global do membro inferior (C-C');
- Determinação do desvio angular global através da medição do ângulo femorotibial (AFT) entre os eixos mecânicos do fémur e da tíbia.

Considerando que existe um desvio angular fisiológico (DAF) dos membros inferiores de 2° a 3° em valgo, a correção da deformidade é calculada a partir da relação entre o DAF e o desvio angular global.

No que respeita à técnica radiológica, o sucesso desta medição depende do rigoroso posicionamento de face e da visualização da totalidade dos membros inferiores. Assim, poderá ser necessário recorrer ao aumento da DFD em pacientes com joelhos varos, numa situação de deformidade mais acentuada para garantir a inclusão de ambos os joelhos na radiografia.

Em crianças e jovens é mandatório a colocação de proteção gonadal.

Antes do exame radiológico, o paciente é encaminhado para um vestiário, solicitando-se a remoção de todos os objetos e vestuário suscetíveis de causar artefactos. O calçado também deve normalmente ser retirado.

Para uma avaliação mais fidedigna da articulação do joelho ou do grau de artrose poderão ser realizadas radiografias dos membros inferiores com apoio monopodálico (à direita e à esquerda).

BIBLIOGRAFIA

Ballinger, P., Frank, E. (2003). *Merrill's Atlas of Radiographic Positions & Radiologic Procedures* (10ª ed.). Missouri, St. Louis: Mosby.

Green, W. T., Wyatt, G. M., Anderson, M. (1946). "Orthoroentgenography as a method of measuring the bones of the lower extremities". *The Journal of Bone and Joint Surgery*. 28(1): 60-65.

© Lidel – Edições Técnicas, Lda.

Issa, S. N., Dunlop, D., Chang, A., Song, J., *et al.* (2007). "Full-limb and knee radiography assessments of varus--valgus alignment and their relationship to osteoarthritis disease features by magnetic resonance imaging". *Arthritis and Rheumatism*. 57(3): 398-406.

Marx, R. G., Grimm, P., Lillemoe, K. A., Robertson, C. M., *et al.* (2011). "Reliability of lower extremity alignment measurement using radiographs and PACS". *Knee Surgery, Sports Traumatology, Arthroscopy*. 19(10): 1693-1698.

Sabharwal, S., Kumar, A. (2008). "Methods for assessing leg length discrepancy". *Clinical Orthopaedics and Related Research*. 466(12): 2910-22.

Werlang, H. Z., Oliveira, G. A. D., Tamelini, A. M., Madalosso, B. H., Maciel, F. S. M. (2007). "Escanometria dos membros inferiores: revisitando Dr. Juan Farill". *Radiologia Brasileira*. 40(2): 137-141.

Telo Morais, J. C. C. (1991). *20 Temas de Imagiologia Osteo-Articular*. Coimbra: Monografias do Serviço de Imagiologia dos Hospitais da Universidade de Coimbra.

INCIDÊNCIA 5.5.1: Membros inferiores em filme extralongo

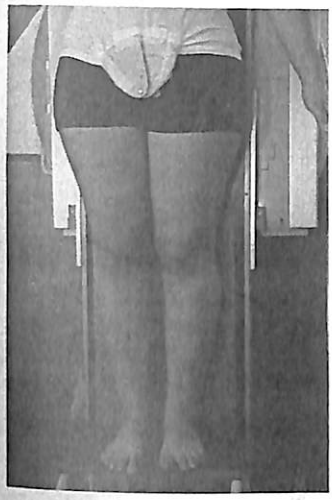

30*90/120 cm | **Orientação:** ↔ ○ ↕ ⊙

Foco: ▣ ☑ ■ ☐

Posto: ⊙ ○ ○

AEC: ☐ ☐

DFD: 100 cm

Projeção: ☑ AP ☐ PA ☐ Lateromedial ☐ Mediolateral ☐ Axial ☐ SI ☐ IS ☐ Tangencial

Instrução do paciente:

☑ Imobilização

☐ Técnica per-respiratória

☑ Apneia respiratória

MEMBRO INFERIOR

Posicionamento geral do corpo

Paciente em ortostatismo e com o dorso voltado para o suporte vertical (especial para filme extralongo). Membros superiores em extensão e ligeiramente abduzidos.

Posicionamento da região em estudo

Apoio simétrico (bipodálico) dos membros inferiores e em ligeira abdução para maior estabilidade. Pés em posição anatómica.

RC	perpendicular a incidir	No centro do detetor, ao nível das articulações dos joelhos.

Critérios de qualidade radiográfica

- Visualização simultânea de ambos os membros inferiores, desde a articulação coxofemoral à articulação tibiotársica;
- Contraste adequado e densidade radiográfica homogénea de modo a permitir a visualização das diferentes regiões dos membros;
- Pés em posição anatómica;
- Marcação de lateralidade.

NOTAS ADICIONAIS

Actualmente, o suporte vertical permite colocar três detetores (35*43 cm), sendo as imagens obtidas alinhadas e unidas por *software*. Este suporte inclui grelha antidifusora e sistema métrico (quadrícula ou régua graduada). Adicionalmente, poderão ser realizadas incidências com apoio monopodálico dos membros ou com compensação.

© LIDEL - Edições Técnicas, Lda.