

Avaliação Radiográfica da Idade Óssea

L F Rodrigues¹, D R Freitas² & J P Lima¹

^{1,2,3} Departamento de Radiologia, Escola Superior de Tecnologia da Saúde do Porto,

Gaia, PORTUGAL

^{1,2} Hospital Privado da Boavista,

Porto, PORTUGAL

¹ Hospital Nossa Senhora da Conceição de Valongo,

Porto, PORTUGAL

¹lfr@estsp.ipp.pt, drf@estsp.ipp.pt², jpl@estsp.ipp.pt¹

^{1,2,3} www.estsp.ipp.pt

RESUMO

A determinação da idade óssea é uma forma de descrever o grau de maturação dos ossos de um indivíduo, sendo comumente utilizada em crianças e adolescentes. Constitui, o método mais comum para analisar a maturação biológica do ser humano em crescimento, resultando da avaliação das diferentes fases de desenvolvimento do esqueleto, através, por exemplo, da análise de radiografias da mão e punho não dominante.

Pretende-se com este estudo fazer uma revisão bibliográfica acerca a importância da Radiologia na determinação da idade óssea, bem como apresentar alguns exemplos da eficácia da radiografia da mão e punho na determinação da idade óssea.

Palavras-chave: determinação da idade óssea, maturação óssea, radiografia da mão e punho.

ABSTRACT

Bone age determination is a way to describe the degree of bone maturation. This process is commonly used in children and adolescents. It is the most common method to analyze biological maturation of human growth, resulting from the evaluation of different stages of skeletal development through, for example, the analysis of radiographs of the no dominant hand and wrist.

In this study we aim to do a literature review about the importance of Radiology in bone age determination and to present some examples of the effectiveness of hand and wrist radiography to determine bone age.

Key words: bone age determination, bone maturation, hand and wrist radiography.

1. INTRODUÇÃO

Avaliação da idade óssea é um procedimento frequentemente realizado em radiologia pediátrica. Baseia-se num exame radiológico para avaliação do desenvolvimento do esqueleto. A forma mais comum de estudar a idade óssea é através de uma radiografia da mão e punho não dominante ou mais recentemente da telerradiografia da coluna cervical, mas também pode ser determinada por radiografia da anca, joelho, ombro e cotovelo.

A idade óssea é então avaliada e comparada com a idade cronológica. A diferença entre estes dois valores indica anomalias no desenvolvimento do esqueleto. O procedimento é frequentemente usado no diagnóstico e acompanhamento de doenças endócrinas (Darlin, 1979).

É um exame muito utilizado, uma vez que é de fácil execução, baixo custo e baixa exposição à radiação por parte do paciente.

A análise automática da imagem tem um enorme potencial uma vez que é capaz de reduzir o tempo necessário para analisar a maturação óssea e aumenta a fiabilidade da análise.

2. MATURAÇÃO ÓSSEA

Maturação é o processo de transformação qualitativa das estruturas, órgãos e tecidos dos sistemas vivos, que os preparam para níveis mais elevados de organização e funcionamento. Este processo encontra-se associado ao tempo (idade) e ao crescimento, determinando o desenvolvimento. O conceito de maturação está directamente relacionado com a idade fisiológica ou biológica do indivíduo.

A maturação óssea é o método padrão para avaliar a idade biológica. Através da radiografia óssea, podemos avaliar a progressão e transformação típica da cartilagem e dos ossos. Os ossos da mão e do punho são os melhores indicadores de maturação óssea.

3. RADIOGRAFIA DA MÃO E DO PUNHO

A utilização da radiografia de mão e punho para determinação da idade óssea remonta a 1959, nesta altura Greulich e Pyle conceberam aquele que foi o primeiro atlas utilizando a idade óssea como índice de desenvolvimento. Este atlas resultou de um estudo longitudinal de 60 imagens de radiografias da mão e punho provenientes de jovens norte-americanos, com idades compreendidas entre os 0 e os 20 anos. A ideia era ter um atlas que apresentasse a maturação normal óssea para cada idade cronológica, permitindo assim que analisando uma radiografia e fazendo a sua comparação com as imagens do atlas, fosse possível verificar a idade óssea de um indivíduo, este pode ser ou não coincidente com a idade cronológica (Greulich et al. 1959). O método de Greulich e Pyle constitui o método mais conhecido e difundido no mundo da Radiologia.

O Método de Greulich e Pyle consiste, de uma forma simples, na análise visual de imagens e sua comparação com as imagens padrão do atlas (Haier, 2000).

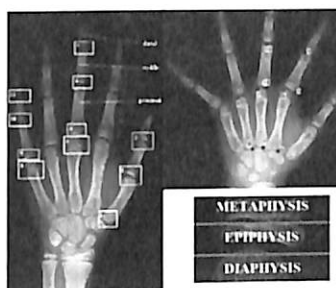
No Método de Tanner e Whitehouse, realiza-se uma estimativa da idade óssea, através da análise de 20 ossos da mão e punho, em que se classificam os diferentes estádios e maturação óssea para cada um dos 20 ossos (cf. figura 1 Esquerda). Após a obtenção de todas as estimativas das idades ósseas, os resultados são submetidos a um tratamento estatístico de forma a obter a idade óssea média da estrutura. (Haier, 2000).

No método de Eklöf e Ringertz, a idade óssea é avaliada através de medidas de comprimento e largura dos dos 10 centros de ossificação escolhidos (cf. figura 1 Direita) (Carvalho, 2001).

4. CARACTERÍSTICAS TÉCNICAS INERENTES À RADIOGRAFIA DA MÃO E PUNHO - IDADE ÓSSEA

A radiografia de mão e punho consiste numa incidência de face Postero-anterior da mão e punho esquerdo (ACR, 2008), sendo que é aceite pela maioria dos investigadores que deve ser radiografada a mão e punho não dominante. Uma vez que se considera que a mão dominante tem um esforço adicional, que pode alterar os padrões de avaliação.

Figura 1: Esquerda: Método de Tanner com 11 exemplos dos 20 ossos escolhidos, Direita: Centros de ossificação do método Eklof e Ringertz (adaptado de Júnior, 2010 e Spampinato s.d.).



O paciente deve ser sentado lateralmente à mesa de exame, deve vestir um avental de chumbo de forma a proteger o corpo da radiação ionizante, ou pelo menos colocar um avental de chumbo na região gonadal, devemos informar quer os acompanhantes quer a criança que deve evitar olhar para o foco de radiação no momento da aquisição de imagem.

As imagens devem ser adquiridas com um posicionamento correcto, devem ser identificadas para que apareçam na mesma posição que aparecem no atlas, contrariando assim a posição anatómica. Assim sendo, devemos colocar a região distal na margem superior da película e a proximal na região inferior da película.

Em termos de parâmetros de exposição é importante uma selecção cuidada dos mesmos, assim sendo devemos utilizar *Kilovolts* adequados à estrutura, tão baixos quanto possível, tempos de aquisição muito curtos de forma a conseguirmos a imobilização completa, podendo para isso aumentar a miliamperagem, caso se justifique.









Uma vez que, o público-alvo destes exames, são as crianças, muitas vezes de tenra idade, a protecção radiológica deve ser uma grande preocupação por parte do técnico de Radiologia. Assim sendo devemos ter em atenção alguns factores fundamentais:











- Protecção da criança e acompanhantes com aventais e colares da tiróide;
- Utilização de valores de exposição tão baixos quanto possível;
- Evitar repetições de exames por incumprimentos dos procedimentos básicos de posicionamento;
- Colimar o feixe de radiação tanto quanto possível.







5. IDADE CRONOLÓGICA vs IDADE ÓSSEA

Apresentam-se alguns casos, de pacientes do Centro Hospitalar do Porto, em que a idade óssea não corresponde à idade cronológica.

Os exames foram analisados por médicos Radiologistas do respectivo hospital, segundo o método de Greulich e Pyle. Apresenta-se paralelamente à imagem da radiografia adquirida no Centro Hospitalar, a imagem de referência correspondente no atlas (Gilsanz, 2005) à mesma idade óssea, para melhor percepção das semelhanças e da forma de actuação do método Greulich e Pyle.

INFORMAÇÃO CLÍNICA	IDADE CRONOLÓGICA	RADIOGRAFIA MÃO E PUNHO	IDADE ÓSSEA	IMAGEM DE REFERÊNCIA DO ATLAS (GILSANZ, 2008)
PERFURADO DA CLAVÍCULA-DIREITA, POR UM PEDUNCULO DE TUBO BICO FURADO	7 ANOS		7 ANOS	
DIABETE MELLITUS TIPO I BICO MANICULADO	7 ANOS E 9 MESES		9 ANOS	
	8 ANOS E 9 MESES		10 ANOS	
BACIA DESTA-FEIRA BICO FURADO	11 ANOS E 11 MESES		10 ANOS E 11 MESES	

	8 ANOS E 9 MESES		10 ANOS	
BACIA DESTA-FEIRA BICO FURADO	11 ANOS E 11 MESES		10 ANOS E 11 MESES	
BACIA DESTA-FEIRA BICO MANICULADO	17 ANOS E 7 MESES		17 ANOS E 9 MESES	
	18 ANOS E 3 MESES		17 ANOS	
BACIA DESTA-FEIRA BICO MANICULADO	17 ANOS		17 ANOS	

	14 ANOS E 10 MESES		14 ANOS	
DORRICA TRILÍNEA BICO MANICULADO	8 ANOS E 9 MESES		8 ANOS	
	10 ANOS E 11 MESES		8 ANOS	

Quadro 1: Imagens radiográficas com idade óssea não coincidente com a idade cronológica.

6. A INFORMÁTICA NO DIAGNÓSTICO DE IDADE ÓSSEA

Após a criação do atlas de Greulich e Pyle, a determinação da maturidade óssea consistia na avaliação visual do desenvolvimento do esqueleto da mão e punho, comparando as imagens obtidas com as imagens existentes no atlas, e assim foi por algumas décadas (Gilsanz et al. 2005).

Com o aparecimento e melhoria contínua da imagem digital, várias tentativas foram feitas no sentido de aperfeiçoar técnicas de processamento de imagem que extraíam automaticamente as principais características morfológicas óssea de uma forma rápida e objectiva (Gilsanz et al. 2005). Uma vez que a avaliação manual da idade óssea é susceptível a erros e limitações, nomeadamente no que toca à dependência do resultado na experiência do avaliador.

Para colmatar essas limitações, no final da década de 80, é desenvolvido um software que permite analisar e estabelecer resultados quando à idade óssea. A matriz que serviu de base para a construção do programa assenta num conjunto de regras de avaliação pré-estabelecidas, mas também em imagens chave, que funcionam como imagens de "calibração" (Thodberg, 2009).

No início da década de 90 é desenvolvido o programa *Computer-Assisted Skeletal Age Scores* (CASAS - 1992). Este, baseando-se em nove imagens base, dependia do operador para seleccionar a estrutura óssea a comparar com as imagens base mais aproximadas, obtendo automaticamente os coeficientes de comparação. Apesar do sucesso e boas indicações, este software apresentava limitações, a eficiência, pois obriga o utilizador a comparar cada estrutura óssea, aumentando o tempo de análise, e pelo facto de as imagens base serem rígidas no que toca à sua densidade e tamanho, dificultando a comparação.

Desde então o sistema CASAS teve várias actualizações, tendo recentemente surgido o método BoneXpert. Este método reconstrói automaticamente as margens ósseas da mão, calculando automaticamente a idade óssea. O método de reconstrução óssea rejeita automaticamente imagens com morfologia anormal, ou em que a qualidade de imagem esteja comprometida. Metodologicamente, o BoneXpert trata-se de um modelo generativo para a reconstrução óssea, que avança com previsão de idade óssea segundo a forma, intensidade e densidades ósseas. Utiliza um modelo uniforme quanto ao género, e tem elevados valores de reprodutibilidade e precisão na avaliação (Thodberg, 2009).

7. DISCUSSÃO E CONCLUSÃO

O conhecimento da idade óssea, de um individuo jovem, é de extrema importância na pesquisa de distúrbios de crescimento.

Existem diferentes métodos ao nosso dispor para realizar a determinação da idade óssea, contudo podemos dizer que a radiografia da mão e punho se mantém como exame de eleição nesta análise. Por um lado devido ao fácil acesso, quantidade reduzida de radiação utilizada e resultados rápidos e fidedignos.

Dentro da análise da radiografia da mão e do punho, o método Greulich e Pyle é sem dúvida o mais utilizado, uma vez que basta ter um atlas para fazer a análise comparativa e chegar ao diagnóstico.

Dado que, o público-alvo destes exames são jovens, maioritariamente crianças, a protecção radiológica deve ser um preocupação constante por parte dos técnicos de Radiologia de forma a diminuir ao máximo a exposição da criança à radiação.

Agradecimento: Os autores agradecem à Técnica Ana Rita Moedas do Centro Hospitalar do Porto, pela imprescindível ajuda na recolha dos casos clínicos.

8. REFERÊNCIAS

- ACR. (2008). Practice Guideline for the Performance of Radiography of the Extremities in Adults and Children.
- Carvalho, A.A.F. (1993) Estimativa de valores médios de crescimento em crianças com idade cronológica variando de 84 a 131 meses. Rev. Odontol. UNESP, São Paulo, v.22, n. 2, p.293-301.
- D. B. Darlin (1979). Radiography of Infants and Children, 1st ed. Springfield, IL: Charles C Thomas, ch. 6, pp. 370 - 372.
- Flores-Mir C et al. (2004). Use of skeletal maturation based on hand-wrist radiographic analysis as a predictor of facial growth: a systematic review. Angle Orthod. Feb; 74(1):118-24.
- Gilsaz V., Ratib O. (2005). Hand Bone Age: A Digital Atlas of Skeletal Maturity. Springer. New York.
- Greenspan, A. (2004). *Orthopedic Radiology* (4th.). Philadelphia: Lippincott Williams & Wilkins.
- Greulich W. E Pyles S. I (1959). Radiograph atlas as skeletal development of the hand and wrist. 2. ed. Stanford: University Press.
- Haiteir N., Almeida, S.; Leite, C. (2000). Estudo comparativo dos métodos de estimativas de idade óssea de Greulich & Pyle e Tanner & Whitehouse. Pesqui Odontol Bras, v. 14, n. 4, p. 378-384.
- Hans Henrik Thodberg, An Automated Method for Determination of Bone Age. J. Clin. Endocrinol. Metab. 2009 94:2239-2244 originally published online Apr 28, 2009; , doi: 10.1210/jc.2008-2474
- Júnior C.,Rodrigues E. (2010). Bone maturity: estimation by means of Eklof and Ringertz method simplifications. Radiol Bras vol.43 no.1 São Paulo.
- Kim HJ, Song HR, Shyam A, Heon SS, Unnikrishnan R, Song SY. (2010) Skeletal age in idiopathic short stature: An analytical study by the TW3 method, Greulich and Pyle method. Indian J Orthop. Jul;44(3):322-6.
- Lima, L. D. (2006). Avaliação da Idade e Maturação óssea através da Radiografia de Mão e Punho. Dissertação. João Pessoa: Associação Brasileira de Odontologia.
- Spampinato C. (s.d). Skeletal Bone Age Assesment. University of Catania Italy.
- Thodberg,H.; Kreiborg,S.; Juul,A.; Pedersen,K.D.; (2009). Visiana Aps, Holte . The BoneXpert Method for Automated Determination of Skeletal Maturity. Medical Imaging. Volume: 28 Issue:1 On page(s): 52 - 66