


Pesquisa de mutação T790M sequencial e alteração da abordagem terapêutica após 2 linhas de quimioterapia – caso clínico

Sequential T790M mutation testing and changes in the therapeutic approach after 2 lines of chemotherapy – clinical case

Fernanda Estevinho^{1,*} , Ana Catarina Silva² , Luís Cirmes³ , Teresina Amaro⁴ 

¹ Serviço de Oncologia. Hospital Pedro Hispano, Unidade Local de Saúde de Matosinhos, Matosinhos, Portugal.

² Serviço de Radiologia. Hospital Pedro Hispano, Unidade Local de Saúde de Matosinhos, Matosinhos, Portugal.

³ Instituto de Patologia e Imunologia Molecular da Universidade do Porto/ I3S, Instituto de Investigação e Inovação em Saúde, Universidade do Porto, Porto, Portugal.

Escola Superior de Saúde, Instituto Politécnico do Porto, Porto, Portugal.

⁴ Serviço de Anatomia Patológica. Hospital Pedro Hispano, Unidade Local de Saúde de Matosinhos, Matosinhos, Portugal.

* fernandaestevinho@gmail.com

RESUMO

A mutação do EGFR é identificada em 10-50% dos doentes com cancro do pulmão de não pequenas células (CPNPC). Após terapêutica de primeira linha com inibidores da tirosinacina (TKI) de 1.^a ou 2.^a linha, em doentes com CPNPC e mutação sensibilizadora do EGFR, o mecanismo de resistência mais frequente é a aquisição de mutação T790M, em 50-70%.

Apresenta-se o caso clínico de uma mulher com CPNPC, cT2bN1M1b, estadio IV, com metastização cerebral e suprarrenal ao diagnóstico e mutação do EGFR. Realizou radioterapia holocraniana e tratamento com erlotinib. Deteção de mutação T790M após 2 esquemas de quimioterapia, com pesquisas prévias em biópsia líquida e histológica negativas para a pesquisa de mutação T790M. Oito anos após o diagnóstico, está funcionalmente autónoma, assintomática, sob terapêutica com osimertinib.

Este caso ilustra a importância do conhecimento do mecanismo de resistência nos doentes com CPNPC e mutações do EGFR, e o papel de biópsias sequenciais.

Palavras chave: Carcinoma de pulmão de não pequenas células/quimioterapia; carcinoma de pulmão de não pequenas células/genética; carcinoma de pulmão de não pequenas células/patologia; mutação EGFR; neoplasias pulmonares/genética; mutação/genética; rebiópsia; terapêutica alvo; resistência a inibidores de tirosinacina; mutação T790M

© 2021 Grupo de Estudos do Cancro do Pulmão. Publicado por Publicações Ciência & Vida. Este é um artigo Open Access sob uma licença CC BY-NC-ND (<http://creativecommons.org/licenses/by-nc-nd/4.0/>).

Abstract

The EGFR mutation is identified in 10-50% of patients with non-small cell lung cancer (NSCLC). After first-line therapy, with 1st or 2nd line tyrosinacina (TKI) inhibitors, in patients with NSCLC and a sensitizing EGFR mutation the most frequent mechanism of resistance is the acquisition of a T790M mutation, in 50-70%.

We present the clinical case of a woman with NSCLC, cT2bN1M1b, stage IV with cerebral and adrenal metastasis at diagnosis and EGFR mutation. She underwent holocranial radiotherapy and treatment with erlotinib. Detection of T790M mutation after 2 chemotherapy regimens, with previous negative result on both liquid and histological biopsy for the detection of T790M mutation. Eight years after diagnosis, she is functionally autonomous, asymptomatic, under therapy with osimertinib.

This case illustrates the importance of knowledge of the resistance mechanism in patients with NSCLC and EGFR mutations, and the role of sequential rebiopsies.

Key words: Carcinoma, non-small-cell lung/drug therapy; carcinoma, non-small-cell lung/genetics; carcinoma, non-small-cell lung/pathology; EGFR mutation; lung neoplasms/genetics; mutation/genetics; rebiopsy; targeted therapy; TKI-resistance; T790M-mutation

© 2021 Grupo de Estudos do Cancro do Pulmão. Published by Publicações Ciência & Vida. This is an open access article under the CC BY-NC-ND license (<http://creativecommons.org/licenses/by-nc-nd/4.0/>).

INTRODUÇÃO

A mutação (mut) de EGFR está presente em cerca de 10% dos doentes com cancro do pulmão de não pequenas células (CPNPC) ocidentais e 50% dos asiáticos¹. Em Portugal ocorre em aproximadamente 16,9%².

No tratamento de 1.^a linha(L) de doentes com CPNPC avançado e mut sensibilizadora do EGFR estão disponíveis inibidores da tirosina cinase (*tyrosine kinase inhibitor*, TKI), de 1.^a (erlotinib,

gefitinib), 2.^a (afatinib, dacomitinib) e 3.^a geração (osimertinib)^{3,4}. O último obteve aprovação pelo INFARMED em Março de 2021, baseado no ensaio clínico (EC) FLAURA^{5,6}.

Após tratamento com TKI de 1.^a/2.^a geração (G) o principal mecanismo de resistência é a aquisição da mutT790M, em 50-70%⁸. Outros mecanismos de resistência adquirida incluem: mut secundárias no EGFR, ativação de vias alternativas (amplificação MET, HER2, ativação da via MAPK, da via PI3K/AKT, IGF1-R, NFkB, AXL,

mut BRAF) e transformação fenotípica (nomeadamente em carcinoma de pequenas células ou transição epitelio-mesenquimatosa)^{3,9}.

Em Fevereiro de 2016 a *European Medicines Agency* (EMA) autorizou condicionalmente o tratamento com osimertinib no CPNPC com mutT790M após TKI de 1.^a/2.^aG, de acordo com o EC de fase I/II, AURA extension e AURA II, posteriormente corroborados no EC AURA III^{3,4,10}. Outros TKI de 3.^a geração são o Rociletinib, Osimertinib, Nasartinib e Naquotinib^{3, 11}.

O estudo GIOTAG, um estudo observacional retrospectivo, avaliou 204 doentes com CPNPC, doença avançada e mutEGFR(Del19/L858R) tratados sequencialmente com afatinib em 1.^a L e osimertinib (na progressão e mutT790M). A sobrevivência global (SG) foi 41,3 meses (IC90%: 36,8–46,3)⁸.

Estudos observacionais relatam o papel de biópsias sequenciais na pesquisa de mecanismos de resistência, nomeadamente da mutT790M, após realização de outras terapêuticas^{12,13}.

Reporta-se o caso clínico de uma doente com CPNPC e mutEGFR.

CASO CLÍNICO

Mulher de 51 anos, com antecedentes pessoais de hipertensão arterial medicada e nódulo coloide tiroideu. Não fumadora, sem exposição ocupacional. Cumpria rastreio de cancro da mama, colo do útero e coloretal. Sem história familiar oncológica.

Recorreu ao Serviço de Urgência a 1/1/2013 por limitação da motricidade do hemicorpo esquerdo, principalmente nos movimentos finos da mão esquerda, com um mês de evolução e dois episódios de movimentos involuntários da mão esquerda. Três dias antes teve cefaleia, tonturas

e vômitos, náuseas e anorexia. A 1/1/2013, a família notou desvio da comissura labial à esquerda. Sem outros sintomas nomeadamente respiratórios, hemoptise, perda ponderal, febre ou outras queixas algicas.

Ao exame objetivo apresentava bom estado geral, com estado funcional compatível com classificação ECOG1 (*Eastern Cooperative Oncology Group*). Apresentava-se consciente, colaborante e orientada, com hemiparésia do membro superior esquerdo 3+/5 e limitação da motricidade fina da mão esquerda. Tinha dedos em baqueta de tambor. Não se identificavam outras alterações ao exame físico.

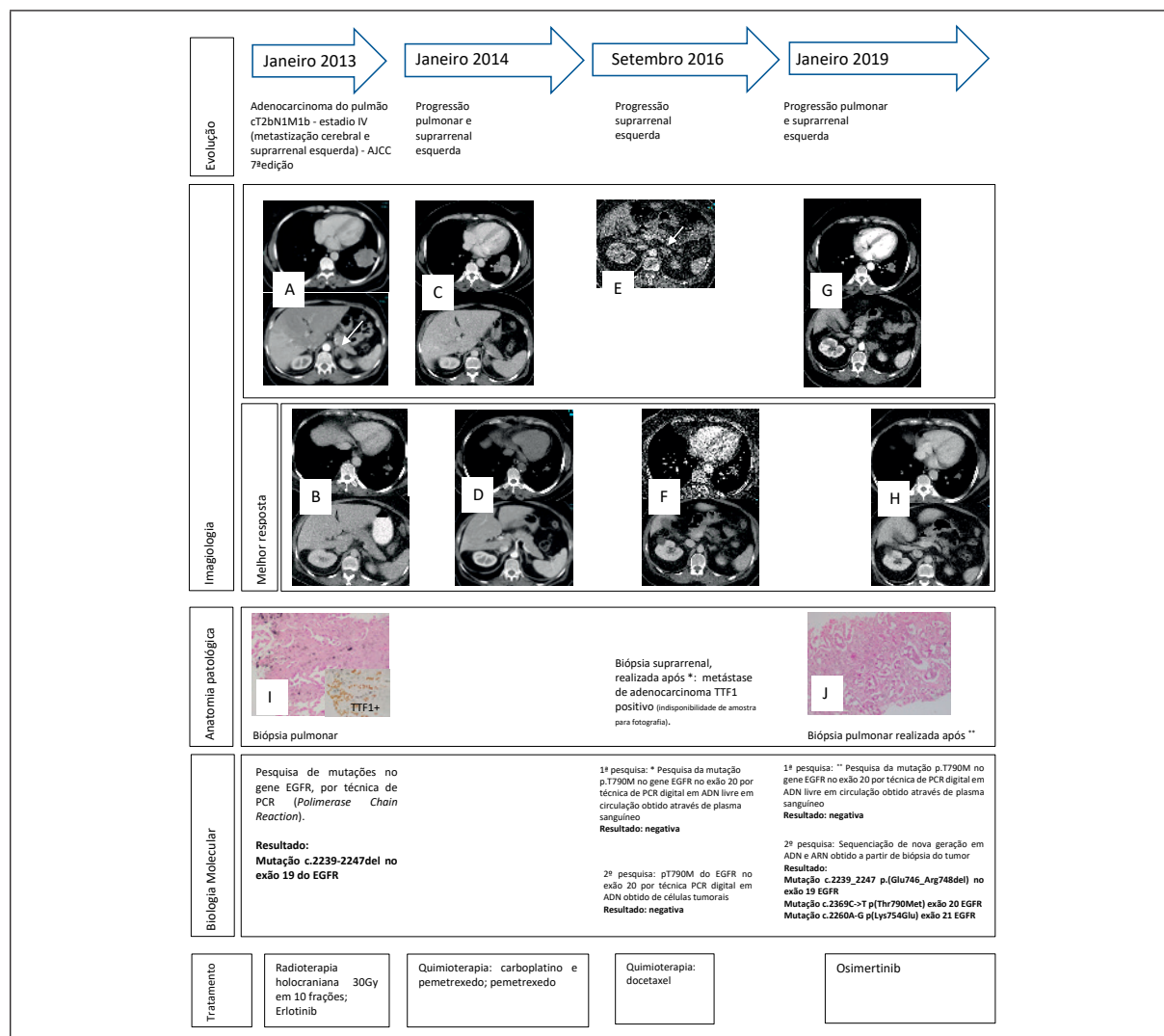
A tomografia computadorizada (TC) cranioencefálica revelou lesão expansiva subcortical fronto-parietal direita com 26mm, lesão temporal e lesão parietal direitas, edema vasogénico e desvio da linha média.

Na TC toraco-abdomino-pélvica observava-se massa no lobo inferior esquerdo com 57x48mm, contacto e retração pleural, adenomegalias hilares esquerdas e massas na suprarrenal esquerda com 37x20mm e 22x11mm. Realizou biópsia guiada por TC de lesão pulmonar. O exame anátomo-patológico demonstrou adenocarcinoma do pulmão (Figura 1). A doença foi classificada como estadio IV (cT2bN1M1b).

Realizou radioterapia holocraniana e pesquisa de mutEGFR. Detectada mut no exão 19 do EGFR, pelo que iniciou erlotinib 150mg/dia. Apresentou resolução de défices neurológicos, boa tolerância, com rash cutâneo grau (G) 1. A melhor resposta (MR) obtida foi resposta parcial.

Um ano após diagnóstico teve progressão pulmonar e suprarrenal esquerda, pelo que prosseguiu tratamento com protocolo de quimioterapia (QT) com carboplatino e pemetrexedo, seguido de pemetrexedo. Realizou 34 ciclos de QT, com boa tolerância, sendo de referir, astenia G1, ma-

Figura 1. Representação esquemática da evolução clínica, exames auxiliares de diagnóstico realizados e terapêutica. **A** – Tomograma axial torácico (TAT) pós contraste revela massa polilobulada no lobo inferior esquerdo (LIE) com 48x57 mm de características tumorais. Nos tomogramas abdominais nota-se massa no braço externo da glândula suprarrenal esquerda (seta) com 24x13 mm de características malignas. **B** – Melhor resposta: TAT pós contraste revela diminuição do tamanho da massa pulmonar e da massa da glândula suprarrenal esquerda compatível com critérios de resposta parcial segundo RECIST 1.1. **C** – Tomograma axial pós contraste revela aumento de tamanho da massa pulmonar no LIE e da metástase da suprarrenal esquerda. **D** – TAT revela franca diminuição das dimensões da massa pulmonar bem como da massa da suprarrenal esquerda. **E** – Tomografia computadorizada (TC) revela aumento de tamanho da metástase da suprarrenal esquerda (seta). **F** – TC com estabilidade da lesão pulmonar e regressão completa da lesão da supra renal esquerda. **G** – Comparativamente há novo aumento de tamanho da massa pulmonar esquerda bem como da massa da suprarrenal que agora envolve também o corpo e braço interno. **H** – TC com nova diminuição da massa pulmonar e da suprarrenal em relação com resposta parcial de acordo com RECIST 1.1. **I** – Adenocarcinoma de padrão acinar, com expressão para TTF-1. **J** – Adenocarcinoma de características semelhantes ao inicial.



nutenção de bom estado geral, ECOG1. Como MR apresentou resposta parcial.

Em Setembro de 2016, teve progressão na suprarrenal esquerda e mediante a evolução terapêutica realizou colheita de plasma sanguíneo para pesquisa da mutT790M por técnica de PCR (*polimerase chain reaction*) digital em ADN livre em circulação (ctDNA). A pesquisa foi negativa, tendo realizado biópsia guiada por TC de lesão da suprarrenal. A pesquisa de mutT790M nesta biópsia foi negativa. Realizou QT com docetaxel, 6 ciclos com resposta parcial. Apresentou anorexia, mucosite, mialgias e astenia G1.

Em Janeiro de 2019, 6 anos após o diagnóstico da doença e sem sintomas, o TC revelou progressão pulmonar e na suprarrenal esquerda. Ponderadas as opções com a doente e decidido pesquisar a mutT790M. A pesquisa no ctDNA foi negativa. Realizada biópsia pulmonar e solicitada sequenciação de nova geração. Detetada a mut: T790M; do exão 19; e do exão 21 do EGFR. Iniciou osimertinib 80mg/dia, que mantém. Como MR teve resposta parcial. Apresenta boa tolerância e encontra-se assintomática.

DISCUSSÃO E CONCLUSÕES

Cerca de 8 anos após o diagnóstico (superior ao descrito no estudo GIOTAG) a doente apresenta bom estado geral, apesar das manifestações clínicas graves ao diagnóstico.

Este caso clínico demonstra a evolução na abordagem do CPNPC com mutEGFR, tendo ocorrido durante o tratamento da doente: aprovação de novos fármacos, nomeadamente TKI com maior eficácia no sistema nervoso central e dirigidos a mecanismos de resistência adquirida; desenvolvimento das metodologias de estudo de resistência.

Em simultâneo, a pesquisa sequencial de mecanismos de resistência permitiu detetar a presença de mutT790M, e modificar a abordagem.

O benefício da pesquisa sequencial de mutT790M foi relatado previamente por Kuiper *et al* e Ichihara *et al*. Kuiper *et al*, reportaram o impacto das biópsias sequenciais em 66 doentes após tratamento com TKI¹². A primeira biópsia pós tratamento identificou a mutT790M em 52%¹². Foram realizadas biópsias posteriores em 27 doentes, havendo alteração do resultado da pesquisa da mutT790M em 30% (n=10), 5 com deteção de novo de mutT790M¹². Ichihara *et al*, num estudo observacional retrospectivo, avaliaram as biópsias de 102 doentes com CPNPC e mutEGFR tratados com TKI no Hospital Universitário de Okayama. Na progressão, 55 realizaram biópsias. Em 45% identificaram a mutT790M (n=25). Dos 30 doentes com pesquisa negativa, 21 foram rebiopsados após novo tratamento com deteção da mutT790M em 11. O intervalo mediano entre biópsias foi 8,3 meses¹³.

No CPNPC e mutEGFR perspectiva-se a realização de terapêutica dirigida em fases precoces, desenvolvimento de terapêuticas dirigidas aos mecanismos de resistência, incluindo após TKI de 3.ªG e novas formas de avaliação de resposta como a determinação de ctDNA¹⁴.

Torna-se premente a discussão destes casos clínicos em consultas de grupo multidisciplinares específicas (*Molecular Tumor Board*) e maior acesso a ensaios clínicos.

AGRADECIMENTOS

Equipa multidisciplinar do Hospital Pedro Hispano, Unidade Local de Saúde de Matosinhos.
Dra. Bárbara Parente.

Conflitos de interesses:

Fernanda Estevinho: *Advisory Board*: AstraZeneca, Boehringer Ingelheim, Bristol Myers Squibb, Novartis, Pfizer. *Palestrante*: AstraZeneca, Bristol Myers Squibb, MSD, Novartis, Pfizer, Pierre Fabre, Roche.

Ana Catarina Silva, Luís Cirnes e Teresina Amaro: sem conflitos de interesses.

ORCID

Fernanda Estevinho  0000-0002-2694-3993

Ana Catarina Silva  0000-0001-6567-1946

Luís Cirnes  0000-0002-2348-5878

Teresina Amaro  0000-0002-6158-1975

REFERÊNCIAS

1. Gaut D, Sim MS, Yue Y, *et al.* Clinical Implications of the T790M Mutation in Disease Characteristics and Treatment Response in Patients With Epidermal Growth Factor Receptor (EGFR)-Mutated Non-Small-Cell Lung Cancer (NSCLC). *Clin Lung Cancer*. 2018; 19(1):e19-e28.
2. de Mello RA, Pires FS, Marques DS, *et al.* EGFR exon mutation distribution and outcome in non-small-cell lung cancer: a Portuguese retrospective study. *Tumour Biol*. 2012; 33(6):2061-8.
3. Silveira AM, Teixeira E. Resistências adquiridas aos inibidores tirosina cinase do EGFR no Carcinoma Pulmonar Não Pequenas Células. *Revista GECP*. 2018; VOL XV(1):45-52.
4. *European Medicines Agency* – Tagrisso (osimertinib). <https://www.ema.europa.eu/en/medicines/human/EPAR/tagrisso#authorisation-details-section>. Acedido em 10/04/2021.
5. Infarmed. Relatório público de avaliação, Tagrisso (osimertinib). <https://www.infarmed.pt/documentos/15786/1424140/Relatório+de+avaliação+de+financiamento+público+de+Tagrisso+%28osimertinib%29+2021/168516a0-a4aa-ec85-bcf1-19100de89667>. Acedido em 10/04/2021.
6. Soria JC, Ohe Y, Vansteenkiste J, *et al.* Osimertinib in Untreated EGFR-Mutated Advanced Non-Small-Cell Lung Cancer. *N Engl J Med*. 2018; 378(2):113-125.
7. Ramalingam SS, Gray JE, Ohe Y, *et al.* Osimertinib vs comparator EGFR-TKI as first-line treatment for EGFRm advanced NSCLC (FLAURA): Final overall survival analysis. *Ann Oncol*. 2019; 30 (suppl_5): v851-v934.
8. Hochmair MJ, Morabito A, Hao D, *et al.* Sequential afatinib and osimertinib in patients with EGFR mutation-positive non-small-cell lung cancer: updated analysis of the observational GioTag study. *Future Oncol*. 2019;15(25):2905-2914.
9. Ribeiro L, Gomes T. Mecanismos de resistência aos inibidores da tirosinacina do gene EGFR. *Revista GECP*. 2017; VOL XIV(1):11-20.
10. Mok TS, Wu Y-L, Ahn M-J, *et al.* Osimertinib or Platinum-Pemetrexed in EGFR T790M-Positive Lung Cancer. *N Engl J Med*. 2017; 376(7):629-640.
11. Park K, Jänne PA, Kim DW, *et al.* Olmutinib in T790M-positive non-small cell lung cancer after failure of first-line epidermal growth factor receptor-tyrosine kinase inhibitor therapy: A global, phase 2 study. *Cancer*. 2021. Publicação eletrónica antecipada. DOI: 10.1002/cncr.33385.
12. Kuiper JL, Heideman DA, Thunnissen E, *et al.* Incidence of T790M mutation in (sequential) rebiopsies in EGFR-mutated NSCLC-patients. *Lung Cancer*. 2014; 85(1):19-24.
13. Ichihara E, Hotta K, Kubo T, *et al.* Clinical significance of repeat rebiopsy in detecting the EGFR T790M secondary mutation in patients with non-small cell lung cancer. *Oncotarget*. 2018;9(50):29525-29531.
14. Gray JE, Peled N, Markovets A, *et al.* Longitudinal circulating tumour DNA (ctDNA) monitoring for early detection of disease progression and resistance in advanced NSCLC in FLAURA. *Ann Oncol*. 2019; 30: v851-v934.