# 2.4 Cotovelo

Vítor Manuel F. Silva

## Introdução

O cotovelo é uma articulação complexa e o seu estudo através da radiologia convencional não deve ser descurado, pois é o exame de 1ª linha para variadas indicações clínicas (por exemplo, situações traumáticas).

Existem três pontos anatómicos diferentes bastante importantes e que deverão ser considerados na realização das diferentes incidências de estudo para a articulação do cotovelo, tais como: os epicôndilos lateral e medial do úmero, e o olecrânio; estes são palpáveis à superfície, nas vertentes lateral e medial do terço distal do úmero, e na face posterior da articulação do cotovelo quando fletido, respetivamente.

## Preparação do Paciente

Para a realização do estudo radiográfico do cotovelo, o paciente deve compreender que a sua colaboração é fundamental. Assim, o técnico de radiologia deverá:

- Questionar uma paciente do sexo feminino em idade fértil sobre a possibilidade de estar grávida;
- Remover peças de vestuário e objetos passíveis de provocar artefactos na região a radiografar;
- Informar o paciente quanto à necessidade de permanecer imóvel durante o exame.

## Radioproteção

Nas incidências em que o paciente esteja voltado para a mesa de exames ou preferencialmente sentado lateralmente à mesa (incidências de face e oblíquas, por exemplo), este não deverá olhar em direção à ampola, de modo a evitar a irradiação do cristalino. Poderá também fornecer-se um avental de chumbo ao paciente para proteger as gónadas.

A colimação tem de ser ajustada à área de interesse, de modo a evitar a irradiação das estruturas adjacentes e a diminuir a produção de radiação dispersa.

## Patologias Mais Comuns

As patologias mais frequentes da articulação do cotovelo que possam implicar um estudo por radiologia convencional incluem:

- Fraturas – cabeça e colo do rádio, olecrânio e úmero distal;
- Osteoartrite e osteoartrose;
- Luxações;
- Instabilidade ligamentar e articular;
- Osteocondrite dissecante – degenerescência de uma margem óssea logo abaixo ou acima de uma superfície articular;
- Osteomielite – inflamação da medula óssea e do tecido ósseo circundante devido a infeção;

- Epicondilites (medial e/ou lateral) – inflamação resultante da degeneração dos tendões que se originam no cotovelo, por uso excessivo dos músculos extensores do punho ou dos pronadores do antebraço.

As bursas de gordura do cotovelo são de extrema importância no diagnóstico clínico, pois podem sugerir uma fratura oculta. As bursas anterior e posterior situam-se dentro da apófise coronoide e da fossa olecraniana, respetivamente. Uma fratura intra-articular pode causar derrame articular, causando deslocamento das bursas de gordura.

A bursa anterior é vista como uma linha radiotransparente anterior ao úmero distal. A visualização da bursa de gordura posterior (sinal de veleiro ou vela) é considerada sempre patológica e está relacionada com um derrame articular extenso. Porém, nem todos os derrames estão relacionados com fraturas, mas a hipótese da presença de uma fratura oculta aumenta com a associação de um derrame e o deslocamento posterior da bursa de gordura. Também de salientar que a normal visualização das bursas de gordura não permite excluir a 100% a presença de uma fratura.

Numa criança, o sinal de bursa da gordura posterior pode sugerir uma fratura condiliana do úmero, enquanto nos adultos pode significar uma fratura da tacícula radial.

Normalmente, estas bursas são visualizadas na incidência de perfil do cotovelo, sendo esta a projeção mais informativa e valorizável sob o ponto de vista clínico.

Assim, num contexto de urgência, será importante começar o estudo radiológico do cotovelo pela incidência de perfil. Esta permitirá:

- Avaliar o alinhamento da articulação do cotovelo;
- Detetar o local do trauma.

Partindo do perfil, escolher-se-á a variante de face AP do cotovelo a utilizar. Dependendo do local da lesão, o técnico de radiologia terá de escolher a variante, de acordo com a maior aproximação do local do trauma ao detetor.

Nas incidências de face AP e perfil do cotovelo, podem-se traçar duas linhas (Figura 2.4.1) importantes para avaliar situações de trauma:

- Linha umeral anterior – linha que atravessa a margem anterior do úmero, passando o terço médio do capítulo (incidência de perfil);
- Linha radiocapitular – linha que passa o longo eixo do rádio e interseta o capítulo (incidência de face AP e perfil).

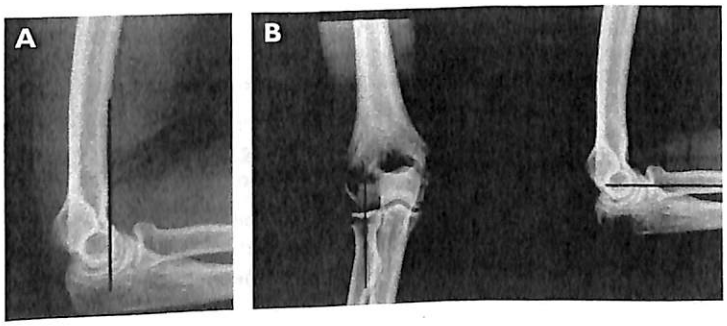


FIGURA 2.4.1
Linha umeral anterior (A) e linha radiocapitular (B).

© Lidel – Edições Técnicas, Lda.

## Técnica Radiológica

O estudo radiológico da articulação do cotovelo inclui várias incidências para avaliar a articulação na sua totalidade e em diferentes projeções (Tabela 2.4.1). Para a realização deste estudo deverão ser feitas, pelo menos, duas incidências ortogonais.

| Incidência | Considerações acerca da incidência |
|---|---|
| Face AP do cotovelo (Incidência 2.4.1) | Intuito de visualizar a articulação do cotovelo aberta e o ângulo de condução valgo de 15° entre o braço e o antebraço.<br>Visualização do úmero distal, do rádio e do cúbito proximais e dos espaços articulares.<br>Indicada para avaliar fraturas, luxações, osteoartrite, osteoartrose.<br>Em caso de trauma, a completa extensão do cotovelo poderá ser difícil de concretizar, podendo, em alternativa, realizar-se uma destas três variantes:<br>1. apoio do cotovelo<br>2. apoio do cotovelo e do antebraço<br>3. apoio do cotovelo e do braço |
| Perfil do cotovelo (Incidência 2.4.2) | Permite observar o aspeto angular normal (em "bastão de hóquei") da porção distal do úmero, cujo ângulo médio é de 140°; a diminuição deste ângulo sugere fratura supracondilar.<br>Posição do capítulo em relação ao eixo longitudinal do rádio e da linha umeral anterior.<br>Flexão do cotovelo permite a boa visualização da presença ou ausência das bursas de gordura; em caso positivo, num paciente com lesão do cotovelo, deve considerar-se a existência de fratura.<br>Indicada para avaliar fraturas, luxações, corpos estranhos. |
| Oblíquas posteriores do cotovelo (Incidência 2.4.3) | Avaliar a articulação entre o radioumeral livre da sobreposição do cúbito e o epicôndilo lateral (OPL).<br>Avaliar o olecrânio, a fossa olecraniana, a apófise coronoide e o epicôndilo medial (OPM).<br>Indicada para avaliar possíveis fraturas e alinhamento ósseo pós-redução (luxações), e ainda ver calcificações e edema de tecidos moles decorrentes de epicondilite lateral (cotovelo de tenista) e epicondilite medial (cotovelo de golfista). |
| Axial do olecrânio (Incidência 2.4.4) | Avaliar o olecrânio livre de sobreposições.<br>Demonstrar alterações da articulação umerocubital que não são visíveis nas outras incidências.<br>Visualizar a formação de possíveis esporões e osteocondrite dissecante que podem ocorrer na margem lateral da tróclea como resultado da instabilidade articular e da calcificação ao nível dos epicôndilos. |
| Estudo da cabeça do rádio (tacícula radial) (Incidência 2.4.5) | Avaliar a tacícula radial (um terço das fraturas do cotovelo) em diferentes perspetivas, projetando-se a tuberosidade radial de acordo com o movimento de rotação da mão. |
| Face AP: estudo em *stress* | Utilizada para estudo da instabilidade do ligamento colateral medial (forçar a força do valgo): uma abertura "anormal" do espaço articular medial pode significar rotura do ligamento colateral medial. |

*(continua)*

*(continuação)*

| | |
|---|---|
| Perfil modificado para estudo da tacícula radial | Avaliar a tacícula radial em situações traumáticas (RC com angulação de 45° lateromedialmente), sem a sobreposição da apófise coronoide Esta incidência é útil na avaliação do capítulo e das articulações umero-radial e umerocubital. Perfil modificado |

TABELA 2.4.1
Considerações acerca das incidências para estudo radiológico do cotovelo.

## BIBLIOGRAFIA


Anderson, J. (2000). *An Altlas of Radiography for Sports Injuries*. McGraw-Hill.

Anderson, J., Read, J. W., Steinweg, J. (1998). *Atlas of Imaging in Sports Medicine*. McGraw-Hill.

Ballinger, P. W., Frank, E. (2003). *Merrill's Atlas of Radiographic Positioning and Procedures* (10ª ed.). Vol. 1, Mosby.

Grayson, D. E. (2005). "The elbow: radiographic imaging pearls and pitfalls". *Seminars on Roentgenology*. Elsevier, 223-247.

Greenspan, A. (2004). *Orthopedic Imaging: A Practical Approach* (4ª ed.). Lippincott Williams & Wilkins.

Goswami, G. K. (2002). "The fat pad sign". *Radiological Society of North America*. 419-420.

Serra, L. M. (2001). *Critérios Fundamentais em Fracturas e Ortopedia* (2ª ed.). Lisboa: Lidel.

Vanhoenacker, F. M., Maas, M., Gielen, J. L. (2007). *Imaging of Orthopedic Sports Injuries*. Alemanha: Springer.


© Lidel – Edições Técnicas, Lda.

## INCIDÊNCIA 2.4.1: Face AP do cotovelo





18*24 cm

**Orientação:** ↔ ○ ↕ ⊙

**Foco:** ■ ☑ ■ □

**Posto:** ⊙ ○ ○

**AEC:** □ □

**DFD:** 100 cm

**Projeção:** ☑ AP ☐ PA ☐ Lateromedial ☐ Mediolateral
☐ Axial ☐ SI ☐ IS ☐ Tangencial

**Instrução do paciente:**
☑ Imobilização
☐ Técnica per-respiratória
☐ Apneia respiratória

MEMBRO SUPERIOR

**Posicionamento geral do corpo**
Paciente sentado lateralmente à mesa de exames ou, na impossibilidade, voltado para a mesa desde que devidamente protegida a região pélvica com cinta chumbínea ou avental.

**Posicionamento da região em estudo**
Membro superior IL em extensão com apoio do braço e antebraço (ao mesmo nível).
Mão em supinação e ligeiramente elevada.
Colimar à região de interesse.

| | | |
|---|---|---|
| **RC** | perpendicular a incidir | A meia distância da linha que une o epicôndilo medial e o epicôndilo lateral do úmero. |

**Critérios de qualidade radiográfica**
- Cabeça, colo e tuberosidade do rádio ligeiramente sobrepostos ao cúbito proximal;
- Articulação do cotovelo aberta;
- Ausência de rotação dos epicôndilos;
- Marcação de lateralidade;
- Contraste radiográfico adequado.

**NOTAS ADICIONAIS**

Na impossibilidade de o paciente efetuar a completa extensão do membro superior, poderá ser substituída por uma das seguintes variantes e de acordo com o local da lesão: a) apoio do braço e do cotovelo, b) apoio do cotovelo ou c) apoio do cotovelo e do antebraço.

## INCIDÊNCIA 2.4.2: Perfil do cotovelo

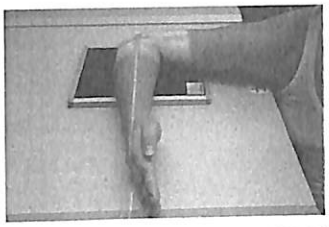



18*24 cm | **Orientação:** ↔ ○ ↕ ⊙

**Foco:** ■ ☑ ■ □

**Posto:** ⊙ ○ ○

**AEC:** □□ ■■ □ □

**DFD:** 100 cm

**Projeção:** ☐ AP ☐ PA ☑ Lateromedial ☐ Mediolateral
☐ Axial ☐ SI ☐ IS ☐ Tangencial

**Instrução do paciente:**
☑ Imobilização
☐ Técnica per-respiratória
☐ Apneia respiratória

MEMBRO SUPERIOR

**Posicionamento geral do corpo**
Paciente sentado lateralmente à mesa de exames ou, na impossibilidade, voltado para a mesa desde que devidamente protegida a região pélvica com cinta chumbínea ou avental.

**Posicionamento da região em estudo**
Membro superior IL de perfil com o cotovelo fletido a 90°.
Braço e antebraço ao mesmo nível. Mão em perfil estrito.
Colocar um apoio inferiormente ao punho, de modo que o antebraço fique paralelo ao detetor.
Colimar à região de interesse.

| | | |
|---|---|---|
| **RC** | perpendicular a incidir | No epicôndilo lateral do úmero. |

**Critérios de qualidade radiográfica**
- Cotovelo fletido a 90°;
- Sobreposição dos epicôndilos do úmero;
- Articulação do cotovelo aberta;
- Olecrânio de perfil;
- Cabeça do rádio parcialmente sobreposta à apófise coronoide;
- Tuberosidade do rádio projetada anteriormente;
- Marcação de lateralidade;
- Contraste radiográfico adequado.

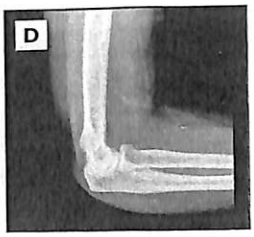


**NOTAS ADICIONAIS**
Em situações traumáticas, pode realizar-se o perfil modificado para estudo da tacícula radial, através de uma angulação do RC de 45° em direção lateromedial.

© Lidel – Edições Técnicas, Lda.

## INCIDÊNCIA 2.4.3: Oblíquas posteriores do cotovelo





18*24 cm | **Orientação:** ↔ ○ ↕ ⊙

**Foco:** ■ ☑ ■ □

**Posto:** ⊙ ○ ○

**AEC:** □ ■ □ □

**DFD:** 100 cm

**Projeção:** ☑ AP ☐ PA ☐ Lateromedial ☐ Mediolateral ☐ Axial ☐ SI ☐ IS ☐ Tangencial

**Instrução do paciente:**

☑ Imobilização

☐ Técnica per-respiratória

☐ Apneia respiratória

MEMBRO SUPERIOR

**Posicionamento geral do corpo**

Paciente sentado lateralmente à mesa de exames ou, na impossibilidade, voltado para a mesa desde que devidamente protegida a região pélvica com cinta chumbínea ou avental.

**Posicionamento da região em estudo**

OPM – membro superior IL em extensão com a mão em pronação.

OPL – membro superior IL em extensão com a mão em supinação; antebraço e mão a formar um ângulo de 45° com o detetor apoiando a porção lateral do dorso da mão; colimar à região de interesse.

| | | |
|---|---|---|
| **RC** | perpendicular a incidir | Ao nível da articulação do cotovelo. |

**Critérios de qualidade radiográfica**

- OPM – apófise coronoide de perfil;
  epicôndilo medial do úmero alongado;
  sobreposição do cúbito sobre a cabeça e o colo do rádio;
  visualização do olecrânio e da fossa olecraniana;
- OPL – cabeça, colo e tuberosidade do rádio livres da sobreposição do rádio;
  abertura da articulação do cotovelo e da articulação radiocubital proximal;
- Marcação de lateralidade;
- Contraste radiográfico adequado.

**NOTAS ADICIONAIS**

A centragem deve partir do posicionamento de face AP do cotovelo, rodando-se depois medialmente (pronação) ou lateralmente (supinação forçada) a mão.

## INCIDÊNCIA 2.4.4: Axial do olecrânio

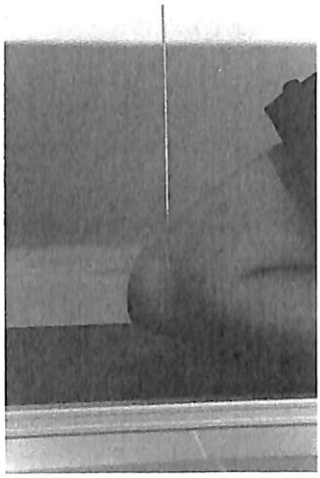

18*24 cm | Orientação: ↔ ○ ↕ ⊙

Foco: ■ ☑ ■ □

Posto: ⊙ ○ ○

AEC: □□ ■□ □ □

DFD: 100 cm

Projeção: ☐ AP ☐ PA ☐ Lateromedial ☐ Mediolateral
☑ Axial ☑ SI ☐ IS ☐ Tangencial

**Instrução do paciente:**
☑ Imobilização
☐ Técnica per-respiratória
☐ Apneia respiratória

MEMBRO SUPERIOR

**Posicionamento geral do corpo**
Paciente sentado lateralmente à mesa de exames ou de costas para a mesa.

**Posicionamento da região em estudo**
Membro superior IL fletido ao nível do cotovelo.
Apoio do antebraço e da mão em supinação.
Colimar à região de interesse.

| | | |
|---|---|---|
| **RC** | perpendicular a incidir | No olecrânio. |

**Critérios de qualidade radiográfica**
- Visualização de todo o olecrânio, desprojetado da sobreposição do úmero;
- Olecrânio alinhado e no centro da área de colimação;
- Marcação de lateralidade;
- Contraste radiográfico adequado.

**NOTAS ADICIONAIS**

Na prática clínica, esta axial SI do olecrânio é a mais usada por permitir uma maior proximidade do olecrânio ao detetor (menor sombra focal) e sem efeito paralaxe, dado que o RC é perpendicular. Em alternativa, poderá realizar-se a axial ínfero-superior (IS), com apoio do úmero, o cotovelo fletido e o RC angulado cerca de 25° cefálicos.

© Lidel - Edições Técnicas, Lda.

## INCIDÊNCIA 2.4.5: Estudo da cabeça do rádio (tacícula radial)

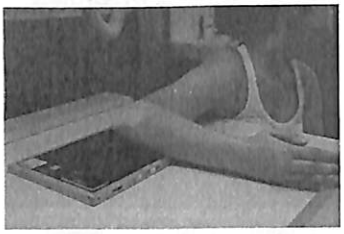



A B C

24*30 cm

**Orientação:** ↔ ⊙ ↕ ○

**Foco:** ■ ☑ ■ □

**Posto:** ⊙ ○ ○

**AEC:** □□ ■■ □ □

**DFD:** 100 cm

**Projeção:** ☐ AP ☐ PA ☑ Lateromedial ☐ Mediolateral ☐ Axial ☐ SI ☐ IS ☐ Tangencial

**Instrução do paciente:**

☑ Imobilização

☐ Técnica per-respiratória

☐ Apneia respiratória

MEMBRO SUPERIOR

**Posicionamento geral do corpo**

Paciente sentado lateralmente à mesa de exames ou, na impossibilidade, voltado para a mesa desde que devidamente protegida a região pélvica com cinta chumbínea ou avental.

**Posicionamento da região em estudo**

Membro superior IL de perfil com o cotovelo fletido a 90°; braço e antebraço ao mesmo nível.

Quatro exposições com a mão em rotações distintas: perfil estrito, supinação (A), pronação (B) e rotação interna máxima (C).

Colocar um apoio inferiormente ao punho, de modo que o antebraço fique paralelo ao detetor.

Colimar à região de interesse.

| | | |
|---|---|---|
| **RC** | perpendicular a incidir | No epicôndilo lateral do úmero. |

**Critérios de qualidade radiográfica**

- Cotovelo fletido a 90°;
- Sobreposição dos epicôndilos do úmero;
- Visualização da tacícula radial em diferentes perspetivas;
- Cabeça do rádio parcialmente sobreposta à apófise coronoide;
- Tuberosidade radial (*) projetada anteriormente (mão em perfil estrito e supinação) e posteriormente (mão em pronação);
- Contraste radiográfico adequado;
- Marcação de lateralidade.

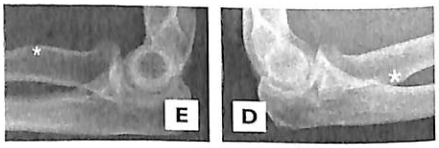


perfil estrito pronação

**NOTAS ADICIONAIS**

O detetor é dividido em quatro partes para cada rotação distinta da mão, devendo ser identificado o respetivo movimento de rotação em cada uma das partes.