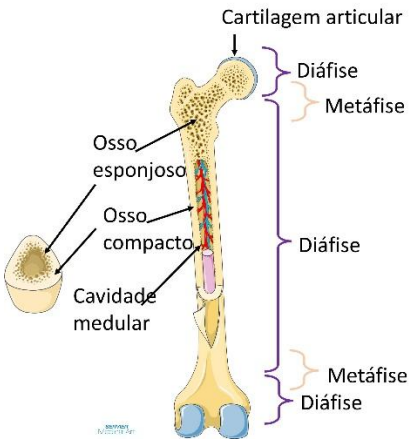
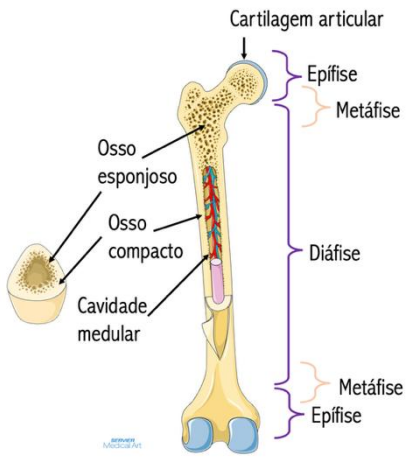



Errata – dezembro de 2025

Título documento: ANATOMIA: MÚSCULO ESQUELÉTICO – CONCEITOS GERAIS E MEMBRO SUPERIOR”

Em virtude da constante atualização do documento, as inconsistências identificadas foram devidamente registadas na presente errata.

Página	Linha	Original	Correção
9	Tabela 14 linha 2	“são essencialmente osso esponjoso, revestidos por osso esponjoso”	“são essencialmente osso esponjoso, revestidos por osso compacto”
10	Imagem 18	diáfise surge 3 vezes na imagem 	
14	Última linha	“disco-intervertebrais.”	“disco-intervertebrais e meniscos “
25	Tabela 35 linha 2	“Tuberosidade bicipital”	“Tuberosidade bicipital /radial”
45	Tabela 54	Imagens do Abductor curto do polegar e do Adutor do polegar encontram-se trocadas	Abductor curto do polegar  Adutor do polegar 