

Rui Henrique da Cunha de Sá Braga

**Utilidade dos Estudos de Condução Nervosa e
Respostas-F do Nervo Peroneal na
Radiculopatia de L5 e a sua Correlação com o
grau de gravidade avaliada
Eletromiograficamente**

Título de Especialista

Neurofisiologia

Dezembro 2012

ESCOLA SUPERIOR DE TECNOLOGIA DA SAÚDE

DO PORTO

INSTITUTO POLITÉCNICO DO PORTO

Rui Henrique da Cunha de Sá Braga

Utilidade dos Estudos de Condução Nervosa e Respostas-F do nervo Peroneal na Radiculopatia de L5 e a sua Correlação com o grau de gravidade avaliada Eletromiograficamente

Dissertação submetida à Escola Superior de Tecnologia da Saúde do Porto para o cumprimento dos requisitos necessários à obtenção do título de especialista em neurofisiologia.

Dezembro, 2012

Agradecimentos

À Dra. Bárbara Moreira da Cruz
pela sua colaboração neste estudo e por todas
as suas dicas e conselhos sempre úteis.

Um agradecimento muito
especial à minha Esposa por toda a sua ajuda,
apoio, compreensão e companheirismo.

Resumo

As radiculopatias lombares referem-se a um processo patológico envolvendo as raízes nervosas espinais, causando sintomas radiculares ao nível dos membros inferiores. As respostas-F são ondas tardias que advêm de descargas recorrentes de neurónios motores despolarizados antidromicamente, que podem ser úteis na avaliação de lesões radiculares.

Com o objetivo de avaliar a utilidade dos estudos de condução nervosa e respostas-F do nervo peroneal no diagnóstico de radiculopatia de L5 e a sua correlação com o seu grau de gravidade, foram estudados 47 sujeitos que padeciam de radiculopatia de L5 e foram comparados com um grupo de controlo, constituído por 28 sujeitos saudáveis. Foram estudadas as amplitudes do PAMC do nervo peroneal profundo, do PANS do peroneal superficial, bem como as latências mínima, média e máxima, cronodispersão e persistência das Respostas-F. Foi realizada ainda uma avaliação eletromiográfica, com o intuito de classificar o acometimento da raiz em termos de gravidade.

Registaram-se diferenças significativas entre os dois grupos na amplitude do PAMC do peroneal profundo ($p < 0,0001$), na F-mínima, F-média, F-máxima e cronodispersão ($p < 0,0001$), e ainda na persistência ($p \simeq 0,014$). Todos estes parâmetros também se correlacionaram significativamente com o grau de gravidade da radiculopatia, sendo as latências das ondas-F e a cronodispersão progressivamente maiores nos sujeitos com um grau de afeção mais grave, e a persistência e a amplitude dos estudos de condução motora mais baixas. O fator que se evidenciou mais sensível no diagnóstico desta patologia foi a latência-máxima das ondas-F, 31,25%, e o menos sensível a persistência, apenas alterada em 9,34% dos indivíduos. Tendo em consideração todos os parâmetros avaliados nas respostas-F atingiu-se uma sensibilidade global desta técnica de 42,19%.

Com esta investigação concluímos que os estudos de condução nervosa e as respostas-F poderão ser úteis como complemento na avaliação das radiculopatias lombares, apresentando uma sensibilidade considerável para esta patologia. Não se deve limitar o estudo desta técnica à avaliação das latências mínima das ondas-F, mas incluir sempre todos os outros parâmetros, aumentando assim a sua sensibilidade. Estas técnicas deverão ser incluídas no estudo das radiculopatias de L5.

Palavras-Chave: Radiculopatia L5; Resposta-F; Eletromiografia; Estudos de condução nervosa; Nervo Peroneal

Abstract

The lumbar radiculopathy refers to a pathological process involving spinal nerve roots, causing radicular symptoms in the lower limbs. F-responses are late waves that come from recurrent discharges of motor neurons depolarized antidromically, which may be useful in evaluating root lesions.

The goal of this study is to evaluate the use of nerve conduction studies and F-responses of the Peroneal nerve in the diagnosis of L5 radiculopathy and its correlation with the degree of severity. We studied 47 subjects suffering from L5 radiculopathy, compared with a control group consisting of 28 healthy individuals. We evaluate the amplitudes of the deep Peroneal nerve CMAP, the superficial Peroneal SNAP, F-responses in terms of minimal, mean, maximum latencies, chronodispersion and persistence. In order to classify the severity of lesion of the root we also performed an electromyographic evaluation.

Were noticed significant differences between both groups in the amplitude of the deep Peroneal CMAP ($p < 0.0001$), the minimum, mean and maximum F-waves latencies ($p < 0.0001$), and persistence ($p \approx 0.014$). All these parameters were significantly correlated with severity of radiculopathy. We found that the F-wave latencies and chronodispersion were progressively larger and persistent and the amplitude of motor conduction studies was lower.

The factor that showed higher sensitivity in the diagnosis of this condition was the F-wave maximum latency, 31.25%, and the less sensitive was the persistence, changed only in 9.34% of individuals. Taking into account all the parameters evaluated in the F-responses we achieved a global sensitivity of this technique to 42.19%.

With this research we concluded that the nerve conduction studies and F-responses may be useful as a supplement in the evaluation of lumbar radiculopathy, presenting a considerable sensitivity to this pathology. One should not limit the study of this technique for the evaluation of minimal F-wave latencies, but always include all other parameters, thereby increasing its sensitivity. These techniques should be included in the L5 radiculopathies studies.

Keywords: L5 Radiculopathy; F-Response; Electromyography; Nerve conduction studies; Peroneal nerve

Índice

- Agradecimentos -----	iv
- Resumo -----	v
- Abstract -----	vi
- Lista de abreviaturas e acrónimos -----	viii
- Introdução -----	1
- CAPÍTULO I – Revisão Bibliográfica	
1.1 - Anatomia das raízes espinais -----	6
1.2 - Anatomia do nervo peroneal -----	8
1.3 – Radiculopatia -----	10
1.4 - Radiculopatia de L5 -----	15
1.5 - Resposta-F -----	16
1.6 - Eletroneuromiografia na Radiculopatia de L5 -----	25
- CAPÍTULO II - Metodologia	
2.1 – Metodologia -----	34
- CAPÍTULO III - Resultados	
3.1 – Descrição da amostra -----	39
3.2 – Grupo controlo -----	40
3.3 – Grupo radiculopatia L5 -----	41
3.4 – Grupo radiculopatia L5 versus grupo de controlo -----	42
3.5 – Correlações -----	45
3.6 – Sensibilidade -----	48
- CAPÍTULO IV – Discussão e Conclusão	
4.1 – Discussão -----	51
4.2 – Conclusão -----	58
- Referências Bibliográficas -----	60

Lista de abreviaturas e acrónimos

DP	Desvio Padrão
EC	Estudos de Condução
EMG	Eletromiografia
ms	Milissegundos
PAMC	Potencial de Ação Muscular Composto
PANS	Potencial de Ação Nervoso Sensitivo
RMN	Ressonância Magnética Nuclear
TAC	Tomografia Axial Computadorizada
mV	Milivoltes
μV	Microvoltes

Introdução

As radiculopatias são patologias bastante prevalentes e são, sem dúvida, uma das patologias mais comuns que levam os pacientes a realizar um eletroneurodiagnóstico.

As raízes nervosas são provenientes da medula espinal e são estruturas que recebem e enviam informação do sistema nervoso central para o periférico e vice-versa. Saem da medula através dos buracos de conjugação vertebrais e projetam-se para o seu exterior formando os plexos e nervos periféricos. Por elas passam as fibras musculares eferentes que irão suprir os músculos periféricos e as fibras sensitivas aferentes que transportam a informação da sensibilidade para os centros de processamento central (Burt, 1996).

Na maioria dos casos, as radiculopatias são causadas por compressão das raízes nervosas devido a hérnias do disco intervertebral, trauma na coluna vertebral, compressão por osteófitos ou pela luxação das facetas articulares (Bohannon & Gajdosik, 1987). As compressões nervosas radiculares caracterizam-se por dor e parestesias irradiadas, na distribuição do território sensitivo dessa raiz, e por diminuição da força muscular de acordo com o seu miótomo (Tarulli & Raynor, 2007).

Nas últimas décadas tem-se vindo a verificar um grande desenvolvimento das técnicas imagiológicas, como é o caso da TAC, RMN, etc., que são meios complementares de diagnóstico muito importantes na avaliação das radiculopatias. Conseguem visualizar com êxito as estruturas constituintes da coluna vertebral, espinal medula e raízes espinais, detetando quais as alterações das estruturas anatómicas que poderão estar a causar o dano. Contudo não nos dão informação sobre o funcionamento eletrofisiológico destas estruturas, não sendo capazes de detetar radiculopatias que possam advir de infeções, infiltrações, enfarte ou desmielinizações e nem sempre conseguem avaliar se há compressão ou não, sendo limitadas por não serem feitas com a coluna em carga. Por conseguinte, a eletromiografia continua a desempenhar um papel central no diagnóstico destas patologias, sendo um exame funcional, complementando os restantes exames diagnósticos (Preston & Shapiro, 2005).

Apesar de nem em todos os indivíduos que apresentam quadro clínico de lombalgias ou cervicalgias, se confirmar a existência de lesão radicular, aquando da sua suspeita, o neurofisiologista depara-se com a necessidade de realizar um exame complexo

que pode ter impacto no tratamento desses pacientes. Por conseguinte, é importante que quem faz este tipo de exame complementar compreenda a fisiopatologia das radiculopatias e execute a avaliação usando diversas técnicas que as tornem o mais sensíveis e preditivas possível, para aferir a existência da lesão. Quanto mais estudadas forem as formas de se avaliar a lesão ao nível das raízes nervosas, mais preciso será o seu diagnóstico, com claro benefício para os pacientes.

Quando executada de forma correta e com a avaliação de múltiplos parâmetros, a eletroneurografia serve para confirmar a existência de radiculopatia, localizar qual o nível vertebral afetado, aferir que tipo de lesão se trata e qual a sua gravidade, dando informações importantes, no sentido de se escolher o tratamento mais indicado para cada caso singular (Tsao, 2007).

Na literatura verifica-se que a eletromiografia apresenta uma sensibilidade elevada na detecção de radiculopatias, variando, de acordo com o estudo e parâmetros avaliados, entre 49% a 86%. Evidenciou-se também uma boa correlação com outros exames complementares imagiológicos, tais como a TAC, mielografia e achados cirúrgicos, sendo a sua sensibilidade variável (Kendall & Werner, 2006).

Apesar dos estudos de condução nervosa não serem sensíveis para diagnosticar radiculopatias, podem acrescentar informações preciosas que ajudam no seu diagnóstico e são importantes para excluir outras patologias. Nos sujeitos que padecem de lesão radicular, os estudos de condução motores são habitualmente normais, contudo, se o processo fisiopatológico que afeta a raiz envolver uma significativa perda axonal, pode-se evidenciar uma diminuição da sua amplitude (Preston & Shapiro, 2005). Estes achados levam-nos a especular que a amplitude do PAMC pode ser um parâmetro indicativo da gravidade da lesão, sendo, por conseguinte, este um fator que será avaliado nesta nossa investigação. Queremos aferir se, a amplitude do PAMC do nervo peroneal profundo se correlaciona com o grau de gravidade da radiculopatia de L5.

Os estudos de condução nervosa sensitivos, apesar de não serem específicos, são bastante úteis para complementar o diagnóstico de radiculopatia, visto que, tendo em consideração o posicionamento anatómico do gânglio dorsal, estes irão permitir diferenciar entre uma lesão pré-ganglionar, na qual os mesmos se encontram normais, de uma lesão pós-ganglionar, onde se verifica uma diminuição da sua amplitude (Dillingham, 2002). Na

avaliação da radiculopatia de L5 deve-se estudar sempre a função sensitiva do nervo peroneal superficial. Este parâmetro também irá ser estudado na nossa investigação.

A resposta-F é um reflexo motor tardio que surge após o potencial de ação muscular composto (PAMC) e regista-se em músculos nas extremidades, após a estimulação elétrica do seu respetivo nervo (Preston & Shapiro, 2005). A utilidade clínica desta técnica na deteção de radiculopatias tem sido controversa, contudo alguns estudos demonstraram a sua efetiva utilidade. A sensibilidade das ondas-F na deteção de lesões radiculares, varia na literatura entre os 13% a 69% (Dillingham, 2002). Tendo em consideração que este potencial percorre todo o nervo periférico até à sua porção proximal medular, nos cornos anteriores da medula, e regressa até ao músculo na periferia, é útil na avaliação de lesões proximais destas vias nervosas, tal como é o caso das radiculopatias. Tradicionalmente, o parâmetro mais valorizado neste procedimento era a latência mínima da onda-F, contudo, estudos mais recentes demonstraram que é importante acrescentar ao estudo outros parâmetros, com o intuito de aumentar a sensibilidade desta técnica, tais como a latência máxima, latência média, cronodispersão e persistência (Toyokura & Murakami, 1997). Para a realização do nosso estudo irão ser valorizados todos os parâmetros anteriormente enunciados.

Existem diversas publicações sobre a temática das radiculopatias e sobre as suas formas de diagnósticos. No que concerne ao eletrodiagnóstico, existe a opinião quase generalizada que este é muito importante na avaliação destas patologias. Muitos estudos avaliam a sensibilidade de diferentes técnicas, tais como a eletromiografia de agulha, os estudos de condução e as respostas-F, alguns defendendo mais uma técnica, outros não relevando outra. E dentro de cada técnica existem variáveis que parecem ser mais sensíveis do que outras.

Parece-nos pertinente avaliar estas técnicas em pacientes com radiculopatia de L5, para aferir efetivamente quais são os achados obtidos nesta população e a sua utilidade, para corroborar ou não a literatura sobre esta temática. A correlação existente entre a gravidade das radiculopatias e a sua repercussão em termos de estudos de condução e respostas-F é um ponto que não se encontra muito explorado, pelo que nos parece pertinente a sua investigação.

Com este nosso estudo, propomo-nos a avaliar a utilidade dos estudos de condução nervosa e respostas-F do nervo peroneal na radiculopatia de L5 e a sua correlação com o grau de gravidade, avaliada eletromiograficamente. Para isso iremos estudar diversos parâmetros numa população com radiculopatia de L5 e compará-los com uma população normal. Iremos avaliar fatores tais como a amplitude do PAMC do nervo peroneal profundo, a amplitude do PANS do nervo peroneal superficial, as ondas-F, avaliando as latências F mínima, máxima, média, cronodispersão e persistência, e ainda a EMG de agulha de músculos da dependência de L5, de forma a confirmar a radiculopatia e aferir o seu grau de gravidade.

De seguida será realizado o enquadramento teórico que nos servirá de linha orientadora de raciocínio, seguido da caracterização dos aspetos metodológicos, convencionados para esta investigação, no intuito de caracterizar todas as implicações metodológicas envolvidas na mesma.

Será importante fazer uma abordagem sobre algumas matérias que estão implicadas na compreensão do nosso estudo, tais como a anatomia das raízes espinais, particularmente da raiz de L5, e do nervo peroneal, das radiculopatias com especial ênfase para a de L5, com uma focagem intensiva no seu diagnóstico, onde se inclui a eletroneuromiografia e as respostas-F.

CAPÍTULO I

Revisão Bibliográfica

1. Anatomia das raízes espinhais

A coluna lombo-sagrada é constituída por cinco vértebras móveis numeradas de L1 a L5 e o sacro que é feito de cinco vertebrae que se encontram fundidas, numeradas de S1 a S5, terminando numa proeminência óssea denominada por cóccix. Diretamente abaixo de cada uma destas vértebras existe um par de forames neurais, que se designam com o mesmo nome que a vértebra. Os

forames encontram-se delimitados superiormente e inferiormente pelos pedículos, anteriormente pelo disco intervertebral e corpo vertebral, e posteriormente pelas facetas articulares (Fig. I). Por cada forame neural passa uma raiz

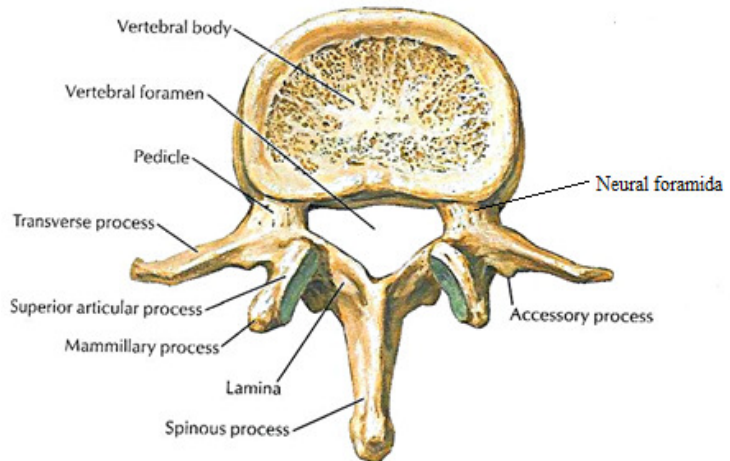


Figura I – Anatomia vértebra lombar (Netter, 1997)

nervosa espinal, denominando-se esta de igual forma que a sua

vértebra correspondente, um nervo meníngeo recorrente e os vasos sanguíneos radiculares.

Nos adultos, a medula espinal termina ao nível intervertebral de L1-L2, no cone medular. Os nervos espinais descendem, conjuntamente, desde este ponto, através do canal medular, formando a denominada cauda equina, saindo pelo respetivo forame neural, no seu nível intervertebral. Na região lombo-sagrada existem 11 pares de raízes nervosas emergentes, das quais cinco são lombares, cinco sagradas e uma coccígea (Tarulli & Raynor, 2007; Hsu, Armon & Levin, 2011).

A união entre a raiz dorsal (sensitiva), proveniente do aspeto postero-lateral da medula, e a raiz ventral (motora), proveniente do aspeto antero-lateral do cordão medular, irá dar origem à raiz nervosa espinal. Os corpos celulares dos neurónios motores encontram-se localizados na região do corno anterior medular, ao passo que os corpos celulares dos neurónios sensitivos encontram-se na raiz posterior, em cada nível lombar ou sagrado. As raízes dorsais, que veiculam informação sensitiva, estendem-se centralmente a partir dos gânglios da raiz dorsal, que se encontram fora da medula, no forame neural (Fig.II). Imediatamente após o forame intervertebral e distalmente ao gânglio dorsal, as

Embora se possa pensar que cada nervo espinal inerva o seu respetivo dermatomo (Fig. IV), esta inervação nunca é feita de forma isolada, ou seja, existe sempre uma sobreposição de inervação desse território cutâneo pelas raízes adjacentes. Por conseguinte, clinicamente, não é habitual haver uma anestesia completa de um determinado dermatomo, mesmo que a lesão radicular tenha sido grave, isto porque as raízes acima e abaixo do nível atingido também são responsáveis pela inervação, ainda que parcial, desse território (Burt, 1996).

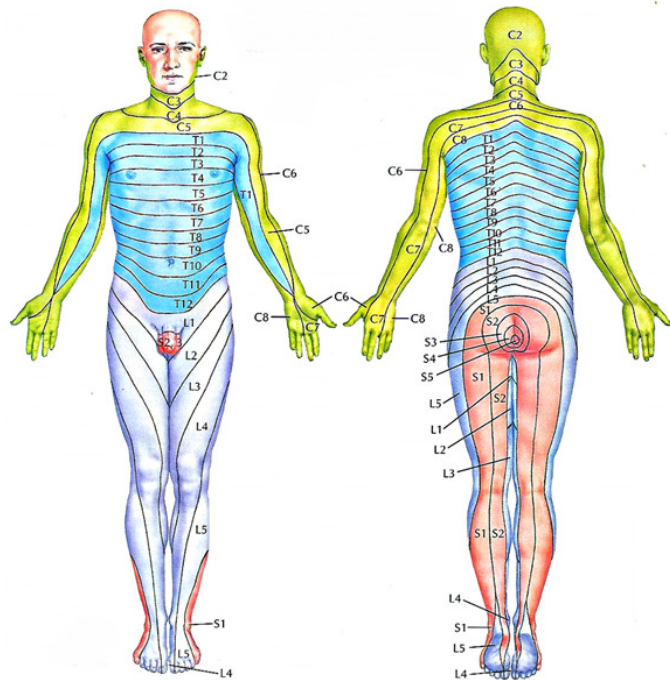


Figura IV - Representação dos dermatomos (Netter, 1997)

Quando o ramo ventral do nervo espinal entra num plexo e se reúne com outros ramos, o seu componente funicular entra em vários nervos que emergem do plexo. Por princípio, cada raiz espinal contribui para a formação de vários nervos periféricos e cada nervo periférico contém fibras provenientes de mais do que uma raiz (Gardner, Gray & O'Rahilly, 1988).

Os ramos ventrais do segundo ao quarto nervo lombar entram no músculo psoas maior e originam o plexo lombar. A parte inferior do quarto ramo e todo o quinto, conjuntamente com os quatro primeiros troncos sacrados, irão fazer parte do plexo sacrado. O ramo ventral da quarta raiz é então comum a ambos os plexos. O seu conjunto denomina-se de plexo lombo-sagrado (Gardner, Gray & O'Rahilly, 1988).

2. Anatomia do nervo peroneal

As raízes nervosas de L4 a S2 irão dar origem ao nervo ciático, que deixa a região da pélvis através do forame ciático maior, frequentemente abaixo do piriforme, e entra na coxa atrás do adutor magno. Encontra-se dividido no nervo tibial posterior, também

denominado por ciático poplíteo interno, composto pela divisão anterior, e peronial comum, denominado por ciático poplíteo externo, derivando da divisão posterior do ramo anterior. Estas duas porções nervosas que formam o nervo ciático, ao nível do terço inferior da coxa dividem-se. No compartimento posterior da coxa, o nervo peronial comum irá suprir a cabeça curta do músculo bicípite femoral (Gardner, Gray & O’Rahilly, 1988).

O nervo peronial comum surge como uma extensão do feixe lateral do nervo ciático, ao nível da fossa poplíteia. Consiste em fibras provenientes das raízes de L4, L5 e S1, com eferências predominantes de L5. Imediatamente após a sua origem, este nervo irá tornar-se superficial, enrolando-se, lateralmente, em redor da cabeça do perónio, projetando-se para o compartimento anterior da perna e bifurcando-se nos seus dois ramos principais, o peronial profundo e o peronial superficial (Kimura, 2001).

O ramo superficial, também conhecido como musculocutâneo é predominantemente sensitivo, dando apenas colaterais para dois músculos da perna, o longo peronial e o curto peronial, que contribuem para a flexão plantar e eversão do pé (Fig.V). Continuando o seu percurso descendente, segue, lateralmente ao músculo longo extensor dos dedos, até à parte inferior da perna onde se ramifica em dois ramos, o nervo cutâneo dorsal intermédio e o cutâneo dorsal medial, sendo responsáveis pela inervação sensitiva da metade inferior do bordo antero-lateral da perna, dorso do pé e dedos (Kimura 2001, Netter, 1997).

O nervo peronial profundo, é predominantemente motor, desce sobre a membrana interóssea, e inerva a musculatura do compartimento anterior da perna,

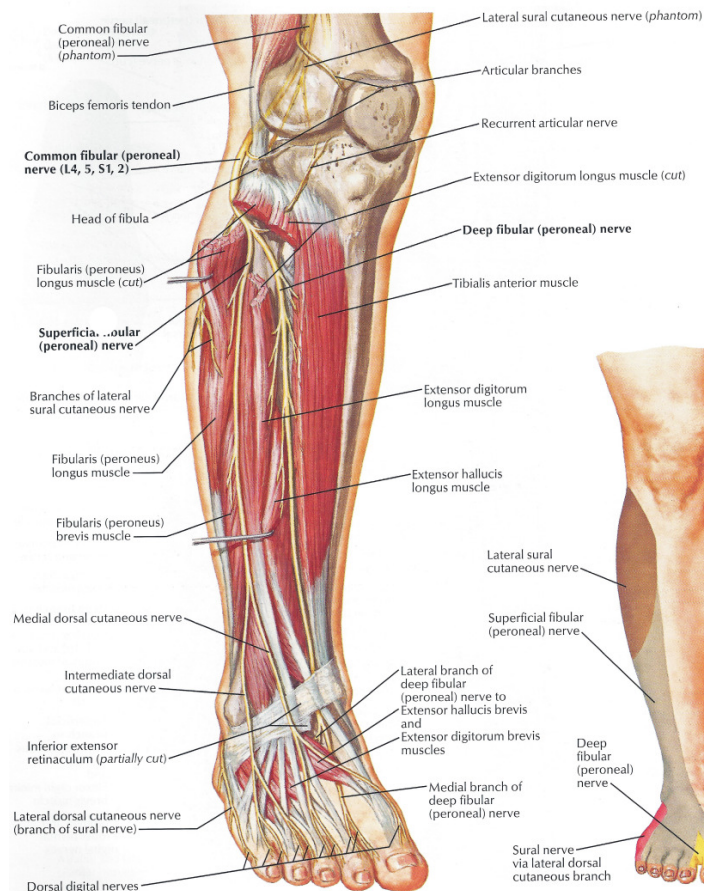


Figura V – Anatomia do nervo peronial (Netter, 1997).

nomeadamente os músculos tibial anterior, longo extensor dos dedos, longo extensor do hallux e peroneal terceiro. Continua o seu percurso descendente lateralmente ao músculo tibial anterior até ao dorso do pé, inervando o músculo curto extensor dos dedos e providenciando inervação sensitiva para o bordo lateral do primeiro e medial do segundo dedo (Gardner, Gray & O'Rahilly, 1988; Kimura, 2001).

A principal função do nervo peroneal é permitir a dorsiflexão e eversão do pé, bem como a extensão dos dedos e providenciar sensibilidade ao bordo anterolateral da perna, dorso do pé e dedos. Uma lesão desta estrutura nervosa cursará com um défice de força de dorsiflexão do pé e extensão dos dedos, com o sinal clínico de pé pendente e alterações sensitivas no dorso do pé. Nestes casos é possível demonstrar a fraqueza na eversão do pé, mantendo-se a inversão preservada, visto que este movimento é função do nervo tibial posterior e raiz de L5 (Victor & Ropper, 2001).

3. Radiculopatia

As lesões proximais que afetam estruturas nervosas tais como os plexos ou raízes irão cursar com afeção de fibras motoras e/ou sensitivas. A denominação de radiculopatia refere-se ao processo patológico que envolve as raízes espinais, causando sintomas radiculares ao nível dos membros. As características clínicas desta entidade incluem fraqueza muscular e eventual atrofia da musculatura do correspondente miótomo, hiporeflexia, fadiga, câibras e fasciculações. As alterações sensitivas, que frequentemente são preponderantes em relação aos défices motores, podem variar desde parestesias distais, até à perda quase completa de sensibilidade, disestesias e dor severa, no dermatódo correspondente. A acompanhar este quadro clínico poderão existir também contraturas da musculatura paraespinal (Kimura, 2001).

As raízes nervosas espinais são estruturalmente mais fracas do que os nervos periféricos, pelo que são bastante suscetíveis a danos por compressão (Beel, Stodieck & Luttges, 1986).

Na maioria dos casos, as radiculopatias são causadas por compressão das raízes nervosas devido a patologias inerentes aos discos intervertebrais ou outras estruturas associadas. As causas mais comuns de lesões compressivas das raízes espinais são a

herniação do disco, com conseqüente compressão radicular na sua saída do canal medular, junto ao buraco de conjugação, ou a presença de outros elementos degenerativos espinais, tais como osteófitos, hipertrofia das facetas articulares e hipertrofia ligamentosa. Existem ainda causas não compressivas para esta patologia, tais como, isquemia, trauma, infiltrados neoplásicos, infecções espinais, lesões radiógenas, doenças imuno-mediadas, lipomas e condições congénitas, como, mielomeningocele e artrogriposis (Tsao, 2007).

A compressão aguda por herniação de disco resulta, habitualmente, na assimétrica distorção e tração da raiz nervosa, ao passo que, a estenose espinal produz compressão bilateral. O grau de gravidade da lesão da raiz dependerá de diversos fatores, nomeadamente, da duração e intensidade da compressão, podendo levar a diferentes tipos de afeções neurais: distorção do nervo, edema intraneural, comprometimento da microcirculação intraneural levando a isquemia nervosa focal, reação localizada inflamatória intraneural e do tecido conetivo e, por último, alteração da condução nervosa. A compressão continuada e importante da raiz nervosa conduzirá a morte axonal e as dificuldades vasculares prolongadas, poderão levar a fibrose intra e extraneural, levando à existência de uma compressão crónica (Tsao, 2007).

As radiculopatias causadas por alterações ósseas degenerativas afetam preponderantemente as raízes cervicais de C3 a C8 e as lombo-sagradas de L3 a S1, dando origem a um quadro clínico bem definido para cada uma delas. A raiz cervical mais frequentemente afetada é a de C7, seguindo-se, por ordem de maior afeção, a raiz de C6, C8 e C5 (Frontera, Silver & Rizzo, 2008), quanto à região lombo-sagrada, aproximadamente 76,1% das radiculopatias nesta área envolvem a raiz de L5 e S1, afetando raramente as três primeiras vértebras lombares (Lee-Robinson & Lee, 2010).

Nas radiculopatias os reflexos osteotendinosos profundos poderão encontrar-se anormais, sendo que, dependendo de qual a raiz afetada, o seu reflexo correspondente pode estar diminuído ou mesmo abolido. Os reflexos bicipital e braquiorradial poderão estar deprimidos numa lesão das raízes de C5 ou C6. O reflexo do tricípite encontra-se caracteristicamente diminuído quando existe radiculopatia de C7. Nos membros inferiores, o reflexo rotuliano encontra-se abolido quando há lesão de L3 ou L4, não existe reflexo objetivável para a raiz de L5 e, quando o processo patológico é da raiz de S1 ir-se-á observar uma alteração do reflexo aquiliano (Preston & Shapiro, 2005).

As lesões ocorridas na região lombo-sagrada ocorrem de forma mais comum no local onde se dá a emergência da raiz nervosa espinal, ao nível do seu buraco de conjugação, contudo, estas poderão ocorrer em qualquer ponto ao longo da longa via subaracnoideia da cauda equina, no canal vertebral (Kimura, 2001).

Tendo em consideração a anatomia destas estruturas nervosas, o diagnóstico das radiculopatias nem sempre é uma tarefa fácil, contudo a recolha de uma cuidada história clínica e exame físico são os passos iniciais para se chegar a um diagnóstico. A identificação de qual a raiz afetada depende da avaliação das alterações motoras ao nível do seu miótomo e da objetivação de que determinada área cutânea alterada corresponde a um dermatótipo específico. O sintoma clássico associado às radiculopatias lombares é a denominada dor ciática, que se caracteriza por uma dor intensa na região lombar que irradia para a perna do lado afetado. Esta dor costuma ser referida pelos pacientes como sendo aguda, com sensação de queimor, fastidiosa e latejante (Tarulli & Raynor, 2007).

Constata-se que quando a dor lombar está relacionada com herniação do disco, esta é exacerbada por atividades tais como o sentar, manobra de valsalva, inclinar-se para a frente, tossir ou pela realização de esforços, aliviando quando os pacientes se deitam ou, em alguns casos, quando andam. Pelo contrário, quando a dor se associa a um canal lombar estenótico, esta agrava-se com a deambulação e melhora quando os pacientes fazem flexão para a frente. Quando a dor lombar piora, ou então não melhora, com o decúbito é uma característica distintiva de radiculopatia causada, mais provavelmente, por um processo inflamatório ou neoplásico (Tarulli & Raynor, 2007).

A compressão da raiz pelo disco herniado ou por um osteófito leva a edema, isquemia e inflamação local, sendo estes os fatores condicionadores da dor irradiada ao longo do seu território (Hsu, Armon & Levin, 2011). Os movimentos da coluna vertebral na zona lesada irão acentuar a dor. A tosse e espirros também levam a um agravamento dos sintomas, visto que conduzem a um aumento da pressão no interior do canal medular.

Pensa-se que a dor localizada na região lombar é proveniente das estruturas intraespinais, nomeadamente, advinda dos vasos sanguíneos, dura mater e ligamentos longitudinais e projeta-se pelos nervos sinuvertebrais através do forame neural. A dor não localizada e não radiante pensa-se advir de estruturas tais como músculos, ossos e ligamentos, fora do canal vertebral (Hsu, Armon & Levin, 2011).

A localização da dor nem sempre é fácil, não existindo sempre um território bem definido, sendo que esta varia de intensidade e de localização e é dependente de qual a raiz afetada. O paciente nem sempre consegue identificar um ponto exato de início da dor, referindo-a à região lombar mas, por vezes esta é referenciada apenas na região nadegueira, ou mesmo nas pernas. Contudo, esta localização clínica da dor pode ser uma mais-valia diagnóstica, visto que caracteristicamente esta é sentida em zonas diferentes de acordo com a raiz lesada, ou seja, habitualmente, quando se trata de uma radiculopatia de S1, os sujeitos referenciam a dor na parte posterior da coxa e barriga da perna, na radiculopatia de L5, na região nadegueira, no bordo antero-lateral da perna e dorso do pé e L4 produz sintomas na região anterior da coxa, porção anterior ou medial do joelho e bordo medial da perna (Frontera, Silver & Rizzo, 2008).

Numa fase inicial da lesão irão evidenciar-se hiperalgesias e hiperestésias, antes de se notar uma diminuição da sensibilidade no dermatomo correspondente. Quando há sofrimento da raiz anterior, evidencia-se uma paralisia ou diminuição da força na musculatura que seja exclusivamente dependente dessa raiz e uma fraqueza parcial de qualquer outro músculo que receba eferências desta estrutura (Fig. VI) (Snell, 2003).

Nos membros inferiores, quando existe a lesão de uma raiz isolada, tal facto não significa que tenha que existir, necessariamente uma fraqueza muscular proeminente com paralisia completa, refletindo a

NERVES		MUSCLES		L2	L3	L4	L5	S1	S2
<i>Anterior Primary Rami</i>									
Lumbosacral Plexus									
Femoral Nerve	Iliopsoas								
	Sartorius								
	Rectus Femoris								
	Vastus Lateralis, Medialis								
Obturator Nerve	Gracilis								
	Adductor Longus, Brevis, Magnus								
Superior Gluteal Nerve	Gluteus Medius								
	Gluteus Minimus								
	Tensor Facie Latae								
Inferior Gluteal Nerve	Gluteus Maximus								
Sciatic Nerve									
Tibial Division	Semitendinosus, Semimembranosus								
	Biceps Femoris, long head								
Peroneal Division	Biceps Femoris, short head								
Common Peroneal Nerve									
Deep Peroneal Nerve	Tibialis Anterior								
	Extensor Digitorum Longus								
	Extensor Digitorum Brevis								
	Extensor Hallucis Longus								
Superficial Peroneal Nerve	Peroneus Longus								
	Peroneus Brevis								
Tibial Nerve	Tibialis Posterior								
	Flexor Digitorum Longus								
	Flexor Hallucis Longus								
	Gastrocnemius, medial head								
	Gastrocnemius, lateral head								
	Soleus								
Medial Plantar Nerve	Abductor Hallucis								
Lateral Plantar Nerve	Abductor Digiti Minimi								
	Interossei								
<i>Posterior Primary Rami</i>	Lumbosacral Erector Spinae								

Figura VI - Padrão de inervação dos músculos dos membros inferiores incluindo os miótomos (Kimura, 2001).

multiplicidade de raízes que podem inervar o mesmo músculo. Contudo, na maioria dos músculos das pernas, uma raiz isolada controla primariamente um movimento específico. Nomeadamente: a raiz de L2 é responsável pela flexão da anca; L3 permite a realização da

extensão do joelho e adução da coxa; L4 contribui para a extensão do joelho e adução da coxa, bem como inversão do pé; a raiz de L5 possibilita a realização da dorsiflexão do pé e extensão dos dedos e, por último, S1 é responsável pela flexão plantar, contribuindo para a eversão (Kimura, 2001; Tarulli & Raynor, 2007).

Do ponto de vista da anatomo-fisiologia da raiz e dos possíveis tipos de lesão que esta pode padecer é importante referenciar o seguinte. Quando a raiz é sujeita a um processo compressivo, intensidades diferentes de aperto podem, numa fase inicial, cursar com um déficit de força muscular semelhante, contudo, a longo prazo, os resultados clínicos poderão ser muito diferentes, isto porque, em termos estruturais, podemos estar perante dois tipos distintos de lesão, uma neuropraxia ou axonotomesis (Bohannon & Gajdosik, 1987). A distinção entre estes dois tipos de afeção nervosa é importante porque os resultados clínicos serão diferentes em cada uma delas.

Neuropraxia, trata-se de um tipo de lesão, menos grave e reversível, em que existe uma falha na condução nervosa devido a uma distorção mecânica, sem haver alterações estruturais do axónio. A recuperação dá-se passados alguns dias ou semanas após a remoção da causa de compressão. A velocidade de condução nervosa quando diminuída na fase aguda, devido a uma componente de desmielinização, volta ao normal com a remielinização (Kimura, 2001). Nas radiculopatias, esta condição transitória resulta, provavelmente, de curtos episódios de deformação mecânica da raiz, que poderá estar relacionada com a postura. Consequentemente, ocorrem alterações da microcirculação do nervo que podem levar a isquemia e na formação de edema intra-neural. Os músculos que são abastecidos pela sua raiz, nesta situação, não conseguem ser ativados voluntariamente, mas produzirão uma resposta normal se se fizer uma estimulação elétrica distal ao local de compressão. Normalmente, os músculos afetados por uma lesão neuropráxica do seu nervo não atrofiam, ao contrário do que acontece quando há desnervação (Bohannon & Gajdosik, 1987).

Na axonotomesis, o axónio perde a sua continuidade com subsequente degeneração walleriana no segmento distal à lesão, cursando em desnervação e atrofia muscular. Implica a existência de um dano estrutural ao nível da raiz. A remoção da causa de compressão não restaura a condução nervosa ao longo do local da lesão, até que decorra o processo de regeneração (Bohannon & Gajdosik, 1987). A condução nervosa cessa

imediatamente após o momento da lesão levando a uma irreversível perda de excitabilidade neuronal, inicialmente ao nível da transmissão neuromuscular e posteriormente no segmento nervoso distal. Estudos realizados em várias espécies evidenciaram que o tempo decorrido até que haja esta degeneração é variável, mas, geralmente nunca ocorre antes de quatro a cinco dias após a secção da estrutura nervosa (Kimura, 2001).

Alguns estudos evidenciaram que quando há uma compressão da raiz nervosa espinal, primeiro há dano nas fibras largas e mielinizadas e, posteriormente, das pequenas amielínicas e que este dano é proporcional à intensidade e duração da pressão exercida na estrutura nervosa (Rydevik, Brown & Lundborg, 1984).

4. Radiculopatia de L5

A radiculopatia de L5 é a mais comum lesão radicular afetando a região lombossagrada. A causa mais comum de lesão desta estrutura nervosa é a hérniação discal (Tarulli & Raynor, 2007).

A sua apresentação clínica inclui dor lombar irradiada pela perna abaixo, no bordo anterolateral da perna e dorso do pé. Em termos motores, os principais músculos afetados são os tibial anterior, longo peroneal, tibial posterior, tensor da fáscia lata, curto extensor dos dedos e ainda o glúteo médio. A fraqueza destes grupos musculares leva, clinicamente, a que os pacientes apresentem dificuldades na dorsiflexão do pé, extensão do hallux e inversão e eversão do pé. Nos casos mais severos poderá evidenciar-se fraqueza na abdução da perna, por afeção dos glúteos (Tsao, 2007). O sintoma mais preponderante quando existe um comprometimento acentuado da raiz é a existência de um pé pendente.

É de salientar que todos os músculos inervados pelo nervo peroneal são da dependência da raiz de L5, pelo que, em termos diagnósticos, existe uma sobreposição dos quadros clínicos quando existe uma lesão deste nervo ou uma radiculopatia de L5. Este facto leva a que a realização do diagnóstico diferencial entre estas duas entidades nem sempre seja fácil. Mas, afortunadamente, existem alguns músculos pertencentes ao miótomo de L5 que não são abastecidos pelo nervo peroneal, como é o caso do músculo

periférico. Estas respostas tardias eram variáveis de indivíduo para indivíduo quanto à sua amplitude e apresentavam características diferentes, estímulo após estímulo, quanto à sua morfologia e latências, não surgindo sempre após cada PAMC (Dumitru & Zwarts, 2001).

Aquando do estudo da neurofisiologia da resposta-F, constatou-se que quando se mudava a posição de estimulação de um nervo de um ponto proximal, para um ponto mais distal, evidenciava-se que havia uma diminuição da latência da onda M, mas opostamente observava-se um aumento da latência da onda-F. Por este facto, postulou-se que o estímulo que origina este reflexo deverá percorrer, inicialmente, o nervo no sentido proximal, ou seja, na direção do cordão espinal, antes de regressar e ativar o músculo distalmente. Estes achados suportam a hipótese de que a resposta-F é um reflexo ou então, a teoria de que se trata da ativação recorrente, antidrómica, de neurónios motores (Kimura, 2001). Adicionalmente a estes achados, constatou-se que as respostas-F se encontravam ausentes, quando se estimulava o nervo cubital, distalmente a um bloqueio anestésico do nervo com procaína. Após a observação deste fenómeno, os referidos investigadores concluíram que a génese da resposta-F não poderia dever-se a um disparo repetitivo do nervo motor, da junção neuromuscular, ou do próprio músculo, mas sim, que se deveria tratar de um potencial tardio que viajava inicialmente centriptamente, na direção da medula e posteriormente, centrifugamente, de volta em direção ao músculo (Dumitru & Zwarts, 2001).

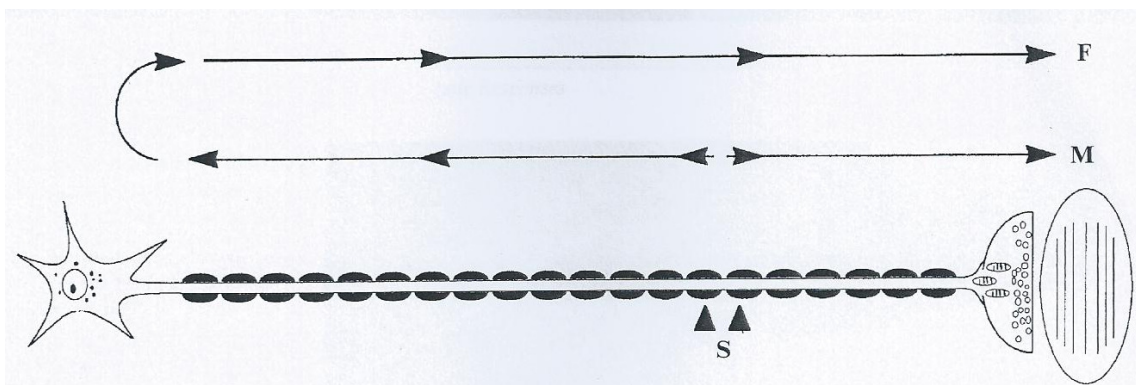


Figura VIII - Esquema da fisiologia da resposta-F (Preston & Shapiro, 2005).

Quando um nervo é estimulado distalmente, a despolarização irá ocorrer em ambos os sentidos, ortodromicamente e antidromicamente, sendo que o potencial ortodrómico irá originar uma resposta muscular direta (Onda-M), ao passo que o potencial antidrómico, irá originar, tardiamente, uma resposta-F (Fig. VIII).

Outras experiências que ajudaram a demonstrar que esta resposta não era reflexa, consistiram na realização de uma secção ao nível da raiz posterior, tanto em animais, como em humanos, não se tendo evidenciado significativas alterações na formação das resposta-F (Miglietta, 1973). Estudos elaborados por Thorne (1965) mostraram que a resposta-F se encontrava presente em pacientes com patologias tais como, Tabes dorsalis, síndrome Holmes-Adie ou em neuropatias sensitivas congénitas, mesmo com reflexos osteotendinosos e reflexos monossinápticos ausentes (*cit in*, Mesrati & Vecchierini, 2004).

Por conseguinte, a resposta-F foi identificada como sendo proveniente de uma descarga recorrente de um motoneurónio alfa, ativado antidromicamente, sendo que esta resposta é dependente da condução nervosa das fibras motoras, mas independente da funcionalidade da raiz dorsal (Kimura, 2001).

Outro fator constatado foi que as resposta-F apresentam baixa amplitude, bastante inferior à da onda-M, e que nem sempre surgem após cada estímulo, sendo bastante instáveis em termos de morfologia e latência. Estes achados poderão ser justificados pelo facto de que apenas uma pequena subpopulação de neurónios motores disponíveis é ativada por todos os impulsos motores propagados antidromicamente. Ou seja, estímulo após estímulo, são diferentes neurónios motores que vão gerar a onda-F (Dumitru & Zwarts, 2001). Em estudos realizados, tanto em animais, como em humanos evidenciou-se que as ondas-F correspondiam a 1 a 3% do PAMC (Guiloff & Modarres-Sadeghi, 1991). Apesar deste fenómeno ainda não se encontrar devidamente esclarecido, existem algumas explicações neurofisiológicas que o suportam.

Apesar da ativação ortodrómica e antidrómica dos neurónios motores habitualmente seguirem os mesmos princípios fisiológicos, mecanismos adicionais deverão ser responsáveis pelo facto da descarga recorrente dos motoneurónios não ser sempre despoletada após cada estímulo, visto que tal facto ocorre apenas num pequeno número de neurónios e de forma inconstante. Segundo Kimura (2001), este fenómeno poderá dever-se a diversos fatores, um deles será que o impulso antidrómico falha a sua entrada no corpo celular, nos cornos anteriores da medula. Este tipo de bloqueio ocorre frequentemente ao nível do cone de implantação axonal, zona esta onde as características do potencial de membrana são diferentes. As células dos cornos anteriores da medula, responsáveis pela função motora, são constituídas por um corpo celular, relativamente grande, com diversas

projeções. Uma dessas projeções, que é bastante comprida, é o axônio, que tem por função projetar-se periféricamente com o intuito de inervar as estruturas musculares. O cone de implantação medular é a porção desmielinizada do motoneurônio que fica na junção entre o último segmento amielínico do axônio e o corpo celular. O limiar de despolarização desta zona do neurônio é de cerca de metade das restantes porções da célula (Bear, Connors & Paradiso, 2001). Segundo o supracitado autor, o bloqueio à formação da resposta-F também poderá surgir em porções mais distais, mielinizadas, do axônio. E ainda, que as descargas que originam o reflexo-H, por estimulação das fibras aferentes IA, previnem a invasão antidrômica do neurônio motor, por colisão.

As dendrites são as remanescentes projeções do corpo celular, sendo que estas sinaptizam com muitas outras dendrites do neurônio, gerando impulsos, quer excitatórios, quer inibitórios. A atividade e a soma destes potenciais inibitórios e excitatórios é que vão ditar a excitabilidade global do motoneurônio e quando é que este gera um impulso com

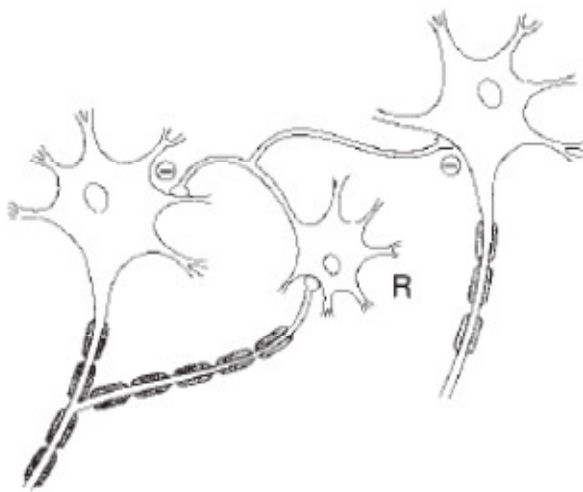


Figura IX - Células inibitórias de Renshaw (Dumitru & Zwarts, 2001).

intensidade suficiente, de forma a despolarizar a região do cone de implantação axonal, produzindo um potencial de ação. Alguns destes neurônios possuem, a uma curta distância abaixo do cone de implantação axonal, uma colateral recorrente, que é um ramo do axônio que se projeta, proximalmente, novamente para o corno

anterior da medula, fazendo sinapse com interneurônios inibitórios, denominados

por células de Renshaw (Fig. IX). Tal como seria expectável, a ativação destas células tende a inibir a atividade do neurônio motor. Por conseguinte, quando um impulso antidrômico ascende ao longo do axônio no sentido do corno ventral, a colateral axonal transmite um potencial de ação à célula de Renshaw, que por sua vez irá ter um efeito inibitório sobre o motoneurônio (Dumitru & Zwarts, 2001). O pico de potencial gerado na membrana soma-dendrítica tem uma janela temporal muito estreita para poder transmitir uma descarga recorrente no neurônio, isto porque, este potencial deverá preceder a inibição que ocorrerá via células de Renshaw, ativadas antidrômica, com um atraso de cerca

de 1 ms e, concomitantemente, não deverá ser gerado muito cedo, visto que poderia passar, ortodromicamente, na zona do cone de implantação axonal, quando esta região da célula ainda se encontra no seu período refratário, advindo da passagem do impulso antidrômico. Este fenómeno poderá durar cerca de 1 ms. Ou seja, apenas as descargas recorrentes que surjam neste intervalo de tempo é que irão despoletar, com sucesso, uma resposta-F e por estes factos é que só uma pequena percentagem de axónios originam estas ondas, mesmo que todos os impulsos tenham atingido o corpo celular do motoneurónio. Apenas 5% dos neurónios ativados é que irão despoletar estas respostas, em cada estímulo. (Kimura, 2001). Como após cada impulso não são sempre os mesmos neurónios a gerar as respostas-F irá observar-se uma significativa variabilidade nos parâmetros destes potenciais, nomeadamente ao nível das suas latências, amplitude e persistência.

Assume-se que a latência mais curta das resposta-F representa a condução nervosa nas células motoras mais largas e rápidas (Preston & Shapiro, 2005). Contudo, Kimura (2001) defende que esta teoria poderá não corresponder à verdade. Segundo este autor, será importante ter em consideração o comprimento da porção distal, desmielinizada de cada neurónio, ou seja, se um motoneurónio é bastante largo e rápido, mas tem uma porção distal desmielinizada relativamente comprida, poderá este fator influenciar negativamente o valor global de velocidade de condução desta célula. Por conseguinte, a onda-F proveniente das fibras com condução rápida poderão não apresentar, necessariamente, a latência mais curta e vice-versa.

Nesta técnica existem diversos parâmetros que poderão ser avaliados, nomeadamente a latência mínima e máxima, a média, cronodispersão e persistência.

A determinação da latência mínima e máxima dá-nos informação, não só apenas da condução das fibras mais rápidas, mas também sobre a sua forma de disseminação dentro das várias respostas consecutivas, providenciando uma forma de avaliar a sua dispersão temporal (Kimura, 2001). Diversos estudos defendem que o parâmetro que parece ter mais sensibilidade é a latência mínima das ondas-F, ou seja, a avaliação da fibra mais rápida do nervo em análise. Contudo, segundo Dumitru e Zwarts (2001), esta conclusão merece alguma crítica, visto que valorizando apenas este parâmetro, o estudo baseia-se em apenas uma fibra do nervo, a mais rápida. No entanto, no caso de existir um dano significativo num nervo periférico, existe a possibilidade de uma ou algumas das fibras mais largas,

mielinizadas e mais rápidas terem sido poupadas, podendo nesta situação obter-se uma latência mínima da resposta-F normal. Pelo anteriormente explanado, e tendo já alguns estudos comprovado isto, seria mais correto ter em consideração não apenas a F mínima, mas sim a média das latências de uma série de respostas-F, sendo que este parâmetro aumenta a sensibilidade diagnóstica desta técnica (Taniguchi, Hayes & Rodriguez, 1993).

A cronodispersão é o valor obtido subtraindo a latência máxima à latência mínima. A persistência é o número de respostas-F que se obtêm numa série de estímulos e é representada em percentagem, sendo que este valor deverá rondar habitualmente os 80% a 100% e deverá ser superior a 50%.

Esta resposta tardia pode ser obtida a partir de qualquer nervo motor. Deverá ser ressaltado que a obtenção das respostas-F por estimulação do nervo peroneal poderá ser difícil, podendo esta encontrar-se pouco persistente ou ausente, mesmo em indivíduos normais (Preston & Shapiro, 2005).

Para se fazer o registo das respostas-F usam-se procedimentos semelhantes aos dos estudos de condução nervosa motores rotineiros, por estimulação de um nervo motor distalmente e obtenção do potencial de ação muscular composto num músculo alvo, distal, da sua dependência, usando elétrodos de superfície, segundo a técnica músculo-tendão. Tendo em consideração que existe a hipótese teórica de se dar o bloqueio anodal, poderá ser aconselhável inverter o posicionamento do estimulador, colocando-se o cátodo proximalmente e o ânodo mais distal, embora, também seja possível fazer-se o registo das respostas-F com o estimulador na sua posição *standard* (Fisher, 2007).

Este potencial poderá ser obtido em qualquer nervo motor, sendo para tal necessário proceder a uma estimulação supramáxima. Com ativações submáximas também se conseguem registar respostas-F, contudo, estas serão mais proeminentes e persistentes se o estímulo for capaz de estimular todos os neurónios motores do nervo, devendo-se usar para isso um estímulo com uma intensidade 25% acima daquela que é necessária para despoletar uma onda-M máxima (Fisher, 2007). Dada a baixa amplitude das ondas-F é necessário alterar a sensibilidade do amplificador que deverá ser de 100-200 $\mu\text{V}/\text{div}$. Quanto à base de tempo, esta dependerá do comprimento do nervo a estudar, devendo ser de 5 ms/div a 10 ms/div, dependendo se se procede à avaliação dos membros superiores ou inferiores, respetivamente. Dada a variabilidade em termos de amplitude e de latências das

respostas-F deverá proceder-se à obtenção de, pelo menos, dez estímulos, sendo que a frequência de estimulação ideal será de 1 Hz (Preston & Shapiro, 2005).

Para se realizar o estudo de condução nervosa motora e obtenção das respostas-F, especificamente, para o nervo peroneal profundo, deverá colocar-se o eletrodo ativo sobre o músculo curto extensor dos dedos, ao nível do pé e o eletrodo de referência ao nível do V dedo. A estimulação distal é aplicada 8 cm proximalmente ao eletrodo ativo, próximo do tornozelo, lateralmente ao tendão do músculo Tibial anterior (Fig. X). Deverá colocar-se ainda um eletrodo de terra na proximidade dos eletrodos de registo, por exemplo, no dorso do pé (DeLisa, Lee, Baran et al, 1994).

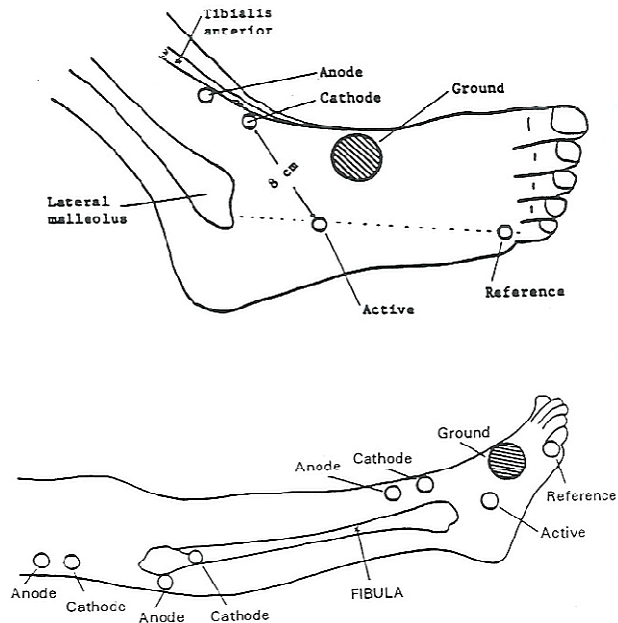


Figura X - Protocolo de estudo de condução nervosa motora do nervo peroneal profundo (DeLisa, Lee, Baran et al, 1994).

A utilidade clínica das respostas-F tem sido um fator de controvérsia entre diversos autores, sendo que alguns defendem que esta técnica é pouco útil, tendo em consideração a sua grande variabilidade, ao passo que outros evidenciaram proveito deste procedimento em vários tipos de patologias. É de salientar que a onda-F provém de um estímulo que avalia uma via neurofisiológica bastante longa, atravessa todo o nervo periférico, até aos cornos anteriores da medula e daí regressa até a um músculo distal. Este fator poderá ser desvantajoso, no sentido em que se torna difícil localizar a lesão ao longo de toda esta via. Contudo, consegue avaliar a integridade da condução nervosa nos segmentos proximais do nervo, sendo que os estudos de condução nervosa rotineiros não o permitem fazer. E o facto de a resposta-F atravessar duas vezes todo o nervo periférico pode ser uma vantagem diagnóstica para a deteção precoce de processos patológicos, que se encontrem distribuídos difusamente ao longo do nervo, como é o caso das polineuropatias (Dumitru & Zwarts, 2001). Este grupo de patologias é aceite como a principal indicação para a realização das ondas-F, onde se tem vindo a evidenciar como bastante sensível.

Um estudo realizado por Frank Weber em 1998, demonstrou que 45% dos nervos neuropáticos, com estudos de condução nervosa distais normais, poderiam ser identificados pelo estudo das respostas-F. A corroborar estes achados, Andersen, Stålberg e Falck em 1997 demonstraram que a latência da resposta-F era o parâmetro de condução nervosa mais sensível em pacientes com neuropatia associada a diabetes *mellitus*.

Tem sido evidenciada a utilidade clínica destas respostas tardias, em pacientes com neuropatias desmielinizantes, nas quais, são observadas, com muita frequência e nas fases precoces destas doenças, lesões nervosas proximais, em que o seu diagnóstico seria impossível de realizar recorrendo às técnicas neurofisiológicas convencionais. Tal acontece, por exemplo, na poliradiculoneuropatia desmielinizante inflamatória aguda, comumente reconhecida como Síndrome de Guillain-Barré, em que na fase precoce do desenvolvimento da patologia se objetiva a ausência de respostas-F, num significativo número de casos, devendo-se tal facto à presença de bloqueios de condução proximais. Nestes pacientes, mesmo quando as respostas-F se encontram presentes, evidenciam-se alterações ao nível de outros parâmetros destas ondas, tais como as latências mínima e média e a cronodispersão, indicando a existência de desmielinização proximal, com umas fibras motoras mais afetadas que outras (Mesrati & Vecchierini, 2004).

Alguns estudos demonstraram que outros parâmetros das respostas-F podem ser úteis na avaliação de polineuropatias. Foi evidenciando que isto é especialmente verdade para as neuropatias desmielinizantes adquiridas, agudas e crónicas, nas quais, alterações nestas ondas foram encontradas em mais de 90% dos nervos estudados, sendo que as anomalias ao nível das latências se encontravam presentes em não mais de 50% destes nervos. Contudo a presença das ondas, cronodispersão e persistência das mesmas revelaram-se úteis como incremento diagnóstico destas patologias (Kiers, Clouston, Zuniga & Cros, 1994).

Pacientes em hemodiálise por falência renal ou hepática apresentam um aumento das latências das ondas-F e um aumento da cronodispersão (Kimura, 2001).

Embora não seja uma técnica específica para o diagnóstico de doenças do neurónio motor, diversos estudos têm evidenciado achados patológicos em vários parâmetros das respostas-F nestes pacientes, tais como o aumento das latências e diminuição da sua

persistência. Contudo estes achados não são específicos, nem constantes e variam de acordo com o grau de severidade da doença (Mesrati & Vecchierini, 2004).

A utilidade das respostas-F no diagnóstico de radiculopatias é um aspeto que também não tem sido consensual, sendo que muitos autores defendem que podem ser uma mais-valia no seu estudo, ao passo que outros as referem como inespecíficas e pouco sensíveis. Das diversas publicações existentes relativamente a esta temática demonstrou-se que a sensibilidade destas respostas tardias no diagnóstico de radiculopatias varia de 13% a 69% (Dillingham, 2002).

As radiculopatias lombares e cervicais poderão certamente levar a alterações ao nível das respostas-F, contudo a EMG de agulha consegue ter uma maior capacidade localizadora, sendo mais específica. A pouca sensibilidade desta técnica parece ser compreensível, tendo em consideração que a maioria dos músculos são inervados por mais do que uma raiz e, na maior parte das radiculopatias não se verifica um bloqueio completo de todas as fibras nervosas, pelo que os neurónios remanescentes poderão conduzir a uma resposta normal. Por conseguinte, também não é surpreendente que as ondas-F se encontrem anormais apenas nas radiculopatias isoladas ou pluriradiculares, quando o seu grau de afeção é elevado (Dumitru & Zwarts, 2001). Se uma radiculopatia, principalmente nas fases iniciais, afeta apenas as fibras sensitivas da sua raiz é expectável que as respostas-F se encontrem normais, visto que estas avaliam apenas as fibras motoras. E ainda, se apenas uma pequena porção do nervo se encontra desmielinizada, é provável que esta lentificação seja diluída por toda a condução ao longo de toda a via nervosa, na qual a restante velocidade de condução é normal, visto que esta é bastante comprida, resultando numa resposta aproximadamente normal. Para que a resposta-F se encontre ausente ou para que se verifique um significativo aumento da sua latência mínima, será necessário que todos os neurónios, ou uma boa parte deles, se encontrem afetados ao nível da raiz, sendo que esta condição não é a mais frequente (Preston & Shapiro, 2005).

Opostamente, diversos estudos evidenciam que a resposta-F é uma mais-valia diagnóstica. Em 1997, Toyokura e Murakami, concluíram que as respostas-F são clinicamente úteis, independentemente dos achados da EMG ou clínicos. Para chegar a esta conclusão, estes investigadores, estudaram 100 pacientes com hérnias discais, dos quais 95% apresentavam radiculopatia lombo-sagrada, tendo esta sido confirmada

cirurgicamente. As respostas-F foram obtidas por estimulação dos nervos peroneal e tibial posterior, tendo-se avaliado as latências mínima, máxima e média, cronodispersão e a diferença entre os dois lados. Com estes dados atingiu-se um valor de sensibilidade diagnóstica tão elevada como 70%.

Em 2000, Webber e Albert, para avaliar a eficácia diagnóstica das respostas tardias e da estimulação magnética, em radiculopatias lombares, estudaram 42 pacientes com monoradiculopatias agudas de L5 ou S1 e compararam estes achados com um grupo de controlo, saudável, constituído por 36 indivíduos. Foram feitos também estudos de condução nervosa convencionais e EMG de agulha, tendo-se verificado que esta última técnica apresentou uma sensibilidade de 90% na afeção da raiz de L5 e de 80% na de S1, naqueles pacientes que apresentavam fraqueza muscular. As ondas-F apresentaram o mesmo grau de sensibilidade que a EMG de agulha nos pacientes com fraqueza muscular, contudo, nos pacientes que não apresentavam este sintoma, o seu grau de sensibilidade foi ainda mais elevado, 80% para a raiz de L5 e 67% para a raiz de S1.

É importante ter em atenção que, ao contrário do que era habitual avaliar-se, não é suficiente valorizar apenas os valores da latência mínima da onda-F, mas sim, incluir todos os outros parâmetros de forma a aumentar a sensibilidade e utilidade clínica desta técnica.

6. Eletroneuromiografia na radiculopatia de L5

As radiculopatias são, sem dúvida, uma das patologias mais comuns referenciadas para um laboratório de eletrodiagnóstico. Tendo em consideração as características clinico-anatómicas desta condição médica, o seu diagnóstico por vezes poderá ser desafiador, sendo necessário efetuar um estudo completo em termos de estudos de condução nervosa, respostas tardias e eletromiografia de agulha, para se proceder à sua identificação, excluindo outros diagnósticos que têm quadros clínicos muito semelhantes.

Mesmo com a grande desenvoltura de diversas técnicas imagiológicas, como é o caso da ressonância magnética, a eletromiografia continua a desempenhar um papel fundamental no diagnóstico das lesões radiculares. Os exames imagiológicos conseguem ser bastante sensíveis na observação de alterações anatómicas que podem condicionar uma afeção da raiz, principalmente naquelas condições em que existem alterações estruturais,

contudo, muitas vezes não detetam lesões provocadas por outras entidades clínicas, tais como infeções, infiltrações, desmielinizações ou enfartes. Os exames imagiológicos conseguem ser muito úteis para a visualização da espinal medula, das raízes nervosas e da sua relação com as outras estruturas da coluna vertebral, todavia, não nos dão informação sobre a funcionalidade dos feixes nervosos. Pelo anteriormente explanado, pode-se considerar que estas duas técnicas se complementam, sendo que os exames imagiológicos dão uma preciosa informação quanto às estruturas anatómicas, ao passo que a eletroneuromiografia, para além de ajudar a localizar a lesão, também nos dá informação sobre a funcionalidade do nervo (Preston & Shapiro, 2005).

A sensibilidade da eletromiografia no diagnóstico de radiculopatias varia entre 49% a 86% em sujeitos com possível a definitiva radiculopatia, baseada na história clínica e exame físico. Os achados EMG demonstraram ter uma boa correlação com outros meios complementares de diagnóstico, tais como a TAC, mielografia e achados cirúrgicos, com uma sensibilidade de 80 a 100% (Kendall & Werner, 2006).

Um estudo realizado por Murade, Neto e Avanzi (2002) avaliou a relação entre a semiologia clínica, TAC e eletroneuromiografia nas radiculopatias lombares. Foram avaliados 43 pacientes com suspeita clínica de radiculopatia lombar por hérnia de disco, tendo-se evidenciado uma concordância entre a eletroneuromiografia e o exame físico em 81,4% dos casos e entre a TAC e a eletroneuromiografia em 72,1% dos pacientes.

Knutson (1961) realizou um estudo evidenciando que dentro das radiculopatias lombares a de L5 era a mais acometida, e mostrou que a eletromiografia revelou achados patológicos em 80% dos seus pacientes.

O teste mais útil para confirmar a existência de radiculopatia é a eletromiografia. Segundo a *American Association of Electrodiagnostic Medicine* (1999), as *guidelines* para o diagnóstico de radiculopatia recomendam que sejam avaliados através de eletromiografia de agulha um número suficiente de músculos de cada raiz e, pelo menos, um estudo de condução nervosa motora e sensitiva no membro envolvido, de forma a excluir a existência de polineuropatia ou alguma mononeuropatia. Um estudo eletromiográfico é considerado diagnóstico de radiculopatia se evidenciar alterações ao nível da EMG em dois ou mais músculos inervados pela mesma raiz e por nervos periféricos diferentes e se os músculos das raízes nervosas adjacentes se encontrarem normais. Se forem confirmados estes

achados, deverá ser avaliado o lado contralateral, de forma a excluir radiculopatia bilateral ou para fazer a diferenciação de polineuropatia, doença do neurónio motor, lesão medular ou outra patologia neuromuscular.

O número de músculos que devem ser estudados de uma forma rotineira para se conseguir detetar, com um elevado índice de sensibilidade, a existência de radiculopatia é variável na literatura. Dillingham, Lauder, Andary et al (2000), realizaram um estudo multicêntrico com o intuito de aferir qual o número de músculos necessários avaliar para fazer o diagnóstico de radiculopatia. Estudaram 102 pacientes que padeciam de patologia radicular e demonstraram que, quando se incluíam os músculos paravertebrais no estudo eletromiográfico, a avaliação de quatro músculos, de diferentes raízes, conseguiam identificar 88-97% das radiculopatias, cinco músculos identificavam 94-98% e seis músculos 98 a 100%. Quando na avaliação não eram contemplados os músculos paraespinais a sensibilidade diminuía, tornando necessária a avaliação de oito músculos distais para se conseguir detetar 90% das radiculopatias. Como conclusão final, chegaram ao consenso que o estudo de seis músculos, com inclusão dos paravertebrais, era suficiente para se chegar a um diagnóstico consistente e seguro e que o estudo de músculos adicionais não acarretava uma vantagem diagnóstica.

Alguns autores defendem que quando se suspeita da existência de uma radiculopatia devem ser avaliados seis músculos ao nível do membro afetado, incluindo os paravertebrais. Se um desses músculos for positivo, ou seja, se se verificarem achados patológicos, deve-se expandir o estudo, avaliando outros músculos da dependência da mesma raiz. Se todos os músculos forem negativos poderá dar-se o exame como concluído e excluir, eletrofisiologicamente, a existência de radiculopatia (Dillingham, 2002).

Os achados eletromiográficos que devem ser relevados para se concluir da existência de uma radiculopatia, nos músculos do membro afetado, exceto os paravertebrais, são: aumento da atividade insercional, descargas complexas repetitivas, ondas positivas ou fibrilações, potenciais de unidade motora hipervoltados, de longa duração e polifásicos e recrutamento neurogéneo. Para a musculatura paravertebral os achados são a presença de fibrilações, ondas positivas, descargas complexas repetitivas ou aumento da atividade insercional (Balbinot, Garbino & Riberto, 2010).

Relativamente à musculatura paraespinal, a constatação da desnervação destas estruturas implica que a lesão nervosa seja proximal à origem do ramo posterior, contudo, a ausência destas atividades não excluem o diagnóstico de comprometimento radicular. A avaliação destes músculos ajudam a diferenciar as radiculopatias de lesões proximais dos nervos e dos plexos (Kimura, 2001). É de ressaltar que existe uma grande sobreposição em termos de inervação destes músculos, dificultando assim a determinação de qual a raiz afetada (Preston & Shapiro, 2005). Adicionalmente, alguns estudos evidenciaram que em sujeitos assintomáticos, com mais de 40 anos, se registam fibrilações e ondas positivas a este nível, em 30% dos casos (Date, Mar, Bugola & Teraoka, 1996). Nardin et al (1999), corroborou estes achados, constatando a existência de potenciais de fibrilação e ondas positivas na musculatura paravertebral em 48% de sujeitos sem patologia, evidenciando que a prevalência era maior nos indivíduos com idade superior a 40 anos.

A EMG de agulha consegue apenas identificar fisiologicamente qual ou quais as raízes que se encontram afetadas, todavia, não é capaz de identificar com precisão o local anatómico da lesão. Esta é uma limitação para esta técnica pelo que é necessária a correlação com exames de imagem para se objetivar a localização anatómica da patologia (Lee-Robinson & Lee, 2010).

O espaço temporal em que se realiza a eletromiografia num paciente com radiculopatia é importante, sendo que, desde o início do quadro clínico até que se deva realizar o eletrodiagnóstico deverão passar pelo menos três semanas, sendo este o período necessário para que a maioria dos músculos do membro possam desenvolver potenciais de fibrilação (Tsao, 2007).

De acordo com os achados eletrofisiológicos, as radiculopatias poderão considerar-se agudas ou crônicas. Os achados que caracterizam as lesões agudas são a presença de potenciais de fibrilação e ondas positivas, indicativos de desnervação ativa, e a existência de potenciais de unidade motora normais nos músculos desnervados. Os potenciais de desnervação, tendencialmente, aparecem primeiro na musculatura proximal, nomeadamente nos paraespinais, e posteriormente nos músculos do membro afetado. A reinervação dá-se numa sequência proximal para distal, sendo que, as fibrilações começam por desaparecer também nesse sentido. As radiculopatias crônicas são classificadas desta forma quando eletromiograficamente se registam achados sugestivos de reinervação ao

nível da morfologia dos potenciais de unidade motora e do padrão de recrutamento, nos músculos afetados, com ou sem potenciais de desnervação. Devido ao processo de reinervação colateral as unidades motoras funcionantes irão ter um maior número de fibras musculares na sua dependência o que cursará com a alteração da sua morfologia, ficando estas hipervoltadas, com duração aumentada e polifásicas. Estas alterações neurogêneas crônicas podem manter-se indefinidamente na musculatura da raiz afetada, mesmo muitos anos após a lesão (Tsao, 2007).

Apesar da eletromiografia ser muito sensível para o diagnóstico de radiculopatia, proporcionando ainda a localização aproximada da lesão, por vezes, existem falsos-negativos nesta técnica em pacientes com confirmada compressão radicular. Este fenómeno poderá dever-se a diversos fatores. Se a lesão for aguda o estudo eletromiográfico poderá ser normal. Nos primeiros quinze dias após a lesão ainda não houve tempo para que possam surgir potenciais de desnervação, tais como fibrilações ou ondas positivas, nem se deu ainda qualquer tipo de processo de reinervação. Por conseguinte, os únicos achados que se irão registar são uma pobreza no recrutamento de unidades motoras nos músculos enfraquecidos. Como nas radiculopatias moderadas a fraqueza muscular não é um sintoma preponderante, nesta fase da doença este exame poderá revelar-se completamente normal. Adicionalmente, quando a lesão proximal da raiz é puramente desmielinizante, sem se evidenciar perda axonal, a EMG poderá também não ser sensível para a sua deteção, a não ser que exista um bloqueio significativo da condução nervosa o que levaria a uma diminuição ao nível do recrutamento. Contudo esta situação clínica raramente acontece nas radiculopatias (Preston & Shapiro, 2005).

Nas radiculopatias em que a compressão nervosa atinge preferencialmente a raiz posterior, o quadro clínico caracteriza-se por alterações sensitivas no dermatódo correspondente, sem grande evidência de fraqueza muscular. Tendo em consideração que a EMG é útil na avaliação da função motora, é expectável que esta se encontre sem alterações patológicas nesta condição (Preston & Shapiro, 2005).

Quando se trata especificamente da radiculopatia de L5 é importante avaliar eletromiograficamente um grupo de músculos da sua dependência, nos quais se incluem o tibial anterior, longo peroneal e curto extensor dos dedos. Tal como anteriormente referido, é importante avaliar-se músculos pertencentes à mesma raiz mas inervados por nervos

diferentes, como é o caso do músculo glúteo médio da dependência do nervo glúteo superior e o músculo tibial posterior, da dependência do nervo tibial posterior. É importante estudar-se uma boa parte destes músculos quando se quer concluir a existência de radiculopatia a este nível, visto que, esta entidade se pode confundir com uma lesão do nervo peroneal, do feixe externo do ciático ou do plexo (Tsao, 2007).

Alguns autores defendem que os estudos de condução nervosa motora e sensitivos não são úteis para fazer o diagnóstico de radiculopatia, sendo que estes habitualmente se encontram normais neste tipo de pacientes (Preston & Shapiro, 2005). Apesar de não permitirem fazer este diagnóstico são importantes para excluir outras patologias, tais como polineuropatias e lesões nevosas focais de nervos periféricos (Dillingham, 2002). Isto porque, tanto na paralisia do nervo peroneal na cabeça do perónio, bem como na lesão da raiz de L5 se evidencia, clinicamente, dor na perna acompanhada por pé pendente e parestesias no dorso do pé e bordo antero-lateral da perna.

As alterações existentes ao nível dos estudos de condução nervosa são dependentes da fisiopatologia da compressão radicular. Se a este nível se verificar a existência de uma desmielinização ou neuropraxia, como não há secção do axónio, a parte distal à lesão mantém-se intacta, por isso, aquando da estimulação elétrica periférica, com receção do estímulo num músculo distal, tanto as latências, como as amplitudes e velocidades de condução serão normais. Nesta situação poderá ser útil o estudo das respostas-F, visto que esta técnica consegue avaliar a condução nervosa tanto distal como proximal e se a eletroneurografia distal se encontra normal e estas ondas apresentam aumento de latências, conclui-se que existe comprometimento nervoso proximal, no plexo ou nas raízes. Se o processo fisiopatológico envolve perda axonal, como vai haver degeneração walleriana da porção distal à secção nervosa, poderão evidenciar-se alterações ao nível dos estudos de condução nervosa motora, objetivando-se uma diminuição da sua amplitude (Preston & Shapiro, 2005).

O estudo de condução nervosa sensitivo do nervo peroneal superficial deve ser sempre avaliado quando existe suspeita de radiculopatia de L5, isto porque, tendo em consideração o posicionamento anatómico do gânglio dorsal, este poderá ajudar-nos a diferenciar entre uma lesão pré ou pós-ganglionar. É necessário ter em consideração que o neurónio, cujo seu corpo celular se encontra no gânglio dorsal é pseudounipolar, ou seja, o

seu corpo celular dá origem a um processo único que de imediato se bifurca em dois axónios, um que se projeta para a periferia e outro na direção dos cornos posteriores da medula. O corpo celular é que vai suprimir o seu axónio, pelo que, quando se dá a sua secção, a parte distal à lesão deixa de receber estruturas subcelulares que lhe permitem

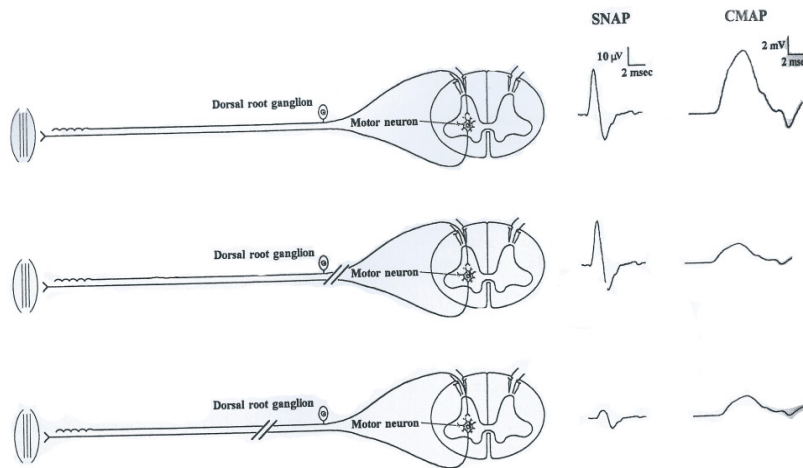


Figura XI – Achados eletroneurograficos nas lesões pré e pós-ganglionares (Preston & Shapiro, 2005)

sobreviver, dando-se posteriormente a degeneração walleriana. Pelo anteriormente explanado, se a lesão se dá proximalmente ao gânglio dorsal, ou seja se é pré-ganglionar, apenas a porção que se projeta na direção da medula degenera, sendo que a

porção distal do axónio que irá originar o nervo periférico se encontra preservada (Fig.XI). Por conseguinte, nesta situação o estudo de condução nervosa sensitivo do nervo peroneal superficial será normal. Quando a lesão se dá distalmente ao gânglio dorsal, pós-ganglionar, a porção distal do axónio que dá origem ao nervo periférico irá degenerar, conduzindo à abolição ou diminuição da amplitude do PANS do mesmo nervo. Posto isto, este procedimento ajuda a fazer o diagnóstico diferencial da radiculopatia, com lesões mais periféricas, tais como do plexo ou do tronco nervoso (Dillingham, 2002).

O nervo peroneal superficial deriva da raiz de L5 e o PANS deste nervo deve encontrar-se preservado na radiculopatia a este nível. É do conhecimento comum que o gânglio da raiz dorsal se encontra no forame intervertebral, tornando-o distal ao local de compressão na radiculopatia (Ho, Yan, Lin & Lo, 2004). Um estudo levado a cabo por Levin (1998) no qual o seu autor se propôs a avaliar os estudos de condução nervosa sensitiva do nervo peroneal superficial nas radiculopatia de L5, demonstrou que cerca de 21% dos seus pacientes apresentavam baixa amplitude ou ausência do potencial. Estudos anatómicos mostram que em alguns pacientes, o gânglio da raiz dorsal de L5 se encontra no canal intraespinal, sugerindo que protusões discais ou alterações espondilóticas podem comprimir o próprio gânglio, causando alterações com características mais pós-

ganglionares do que pré-ganglionares (Kimura, 2001). Ho, Yan, Lin e Lo, num estudo realizado em 2004, corroboraram estes achados, ao evidenciar que numa população normal encontraram alterações ao nível do estudo de condução nervosa sensitiva do nervo peroneal superficial em apenas 1,6% dos sujeitos, contudo, no grupo de pacientes que padeciam de radiculopatia de L5 este encontrava-se ausente ou anormal em 21% dos casos. Tais achados levam a concluir que se deve ter algum cuidado na interpretação destes resultados, visto que quando se regista uma baixa amplitude do estudo deste nervo, não se pode excluir radiculopatia de L5, apontando o estudo para uma lesão mais distal, pós-ganglionar.

Tal como anteriormente explanado as respostas-F também podem contribuir para um melhor diagnóstico de radiculopatias, nomeadamente da de L5. Alguns estudos, com a avaliação de outros parâmetros a acrescer à latência mínima das ondas-F, demonstraram existir uma sensibilidade para as radiculopatias de L5/S1 equivalentes à da EMG de agulha. Num estudo em pacientes com lesão radicular de L5/S1 evidenciaram-se alterações na EMG de agulha em 70% dos sujeitos e alterações nas ondas-F em 69% dos pacientes, utilizando diversos parâmetros das respostas-F (Fisher, 2007). Noutra investigação realizada em 96 indivíduos com radiculopatia de L5/S1, cerca de 40% tinham relevantes incrementos das latências ou ausência das respostas-F, ao passo que, 76% tinham uma cronodispersão alterada (Berger, Sharma & Lipton, 1999).

Corroborando a teoria de que esta técnica eletrofisiológica é útil, Wells, Meyer, Emley et al (2002), relevando cinco parâmetros das respostas-F reportaram uma especificidade diagnóstica de 84,3% e uma sensibilidade de 83,3 % para estas patologias.

Webber em 1998, constatou que a avaliação da resposta-F do nervo peroneal identificou 58 em 110 pacientes com radiculopatia de L5 (53%), sendo, também, a cronodispersão o parâmetro individual com maior sensibilidade.

CAPÍTULO II

Metodologia

Metodologia

Este trabalho de investigação caracteriza-se por ser um estudo transversal, quase-experimental e analítico, no qual, através de uma amostra clínica selecionada, se pretende avaliar a utilidade dos estudos de condução nervosa e respostas-F do nervo peroneal na radiculopatia de L5 e a sua correlação com o grau de gravidade avaliada eletromiograficamente. Para tal foi estudada uma população que padecia de radiculopatia de L5 isolada e foi constituído um grupo de controlo, composto por sujeitos saudáveis, para comparação de diversos parâmetros eletrofisiológicos.

O projeto de pesquisa foi autorizado pela direção clínica da Neurografia, clínica de eletromiografia, e os participantes do estudo foram informados e instruídos quanto aos procedimentos, sendo que estes somente foram realizados após a leitura e assinatura do termo de consentimento informado.

Os indivíduos foram selecionados dentro de pacientes que se submeteram a um estudo eletroneuromiográfico na referida clínica, no período de Setembro a Novembro de 2012, e foram incluídos no estudo 75 indivíduos, de ambos os sexos e com idades superior a 18 anos.

Os sujeitos constituintes do grupo de estudo, tinham que padecer exclusivamente de radiculopatia de L5, tendo sido excluídos aqueles que apresentavam algum tipo de comorbidade que pudesse afetar de alguma forma o sistema nervoso. Para tal foram excluídos pacientes que tinham antecedentes de traumatismo ou cirurgia do membro a estudar, histórico de neoplasias e de realização de radioterapia e/ou quimioterapia, de acidentes vasculares cerebrais ou traumatismos crânio-encefálicos de relevo, patologias tais como diabetes *mellitus*, insuficiência renal, patologia hepática ou tiroideia, patologia vascular periférica relevante ou qualquer outro tipo de doença que de alguma forma pudesse influenciar os resultados.

Os sujeitos constituintes do grupo de controlo foram selecionados na referida instituição médica, dentro daqueles que foram por algum motivo realizar uma eletroneurografia, e que não possuíam nenhuma patologia que se incluísse nos critérios de exclusão. Foram ainda selecionados voluntários, saudáveis que concordaram em se submeter a esta investigação.

Para este grupo de controlo, os sujeitos teriam que ser considerados saudáveis, sem possuírem qualquer um dos critérios de exclusão mencionados anteriormente e sem apresentarem patologia ao nível da coluna vertebral, nem sinais clínicos que pudessem levar a suspeitar da sua existência, tais como lombalgias, dor ciática ou sinais de atingimento neuropático, tais como alterações da sensibilidade, parestesias ou hipostesias e ainda défice de força muscular.

Todos os sujeitos foram submetidos a uma avaliação eletroneuromiográfica que incluiu estudos de condução nervosa motora dos nervos tibial posterior e peroneal profundo e estudos de condução nervosa sensitivos dos nervos sural e peroneal superficial. Foram realizadas as respostas-F do nervo peroneal profundo. Os sujeitos, nos quais se realizou o diagnóstico de radiculopatia de L5 foram submetidos a estudo eletromiográfico com elétrodo de agulha.

O técnico de neurofisiologia que procedeu à execução da eletroneurografia era cego para os resultados da EMG de agulha, visto que esta avaliação precedia a EMG, e o médico neurofisiologista que efetuou o registo eletromiográfico também era cego para os resultados dos estudos de condução. Este procedimento foi criado para que os investigadores não fossem influenciados pelos resultados um do outro.

Os exames foram realizados recorrendo a um eletromiografo da marca *Medtronic*[®], com *software Keypoint*. Para a eletroneurografia foram usados elétrodos de superfície descartáveis, autocolantes de gel (DCNTM), para a EMG foi usado um elétrodo de agulha concêntrica descartável (DMNTM).

Os estudos de condução nervosa dos nervos tibial posterior e sural foram usados para confirmar a integridade do sistema nervoso periférico dos pacientes, de forma a descartar patologias que se pudessem incluir nos critérios de exclusão, tais como polineuropatias ou mononeuropatias dos membros inferiores.

O estudo de condução nervosa motor do nervo peroneal profundo foi realizado de acordo com o protocolo habitual para este nervo, seguindo as recomendações consensuais de diversos autores (Kimura, 2001; DeLisa, Lee, Baran et al, 1994). Colocou-se o elétrodo ativo ao nível do dorso do pé, sobre o ventre do músculo curto extensor dos dedos e a referência na articulação metatarso-falângica do quinto dedo. Colocou-se ainda um elétrodo de terra na proximidade dos elétrodos de registo.

A estimulação distal foi aplicada 8 cm proximalmente ao eletrodo ativo, lateralmente ao tendão do músculo Tibial Anterior. Mais proximalmente estimulou-se imediatamente abaixo da cabeça do perônio e mais proximalmente ao nível do espaço poplíteo, medialmente ao tendão do músculo bicípite femoral. Foi aplicado um estímulo elétrico com uma intensidade que era variável de indivíduo para indivíduo, mas esta era supra-máxima, de forma a estimular todas as fibras nervosas do nervo em análise.

Com esta forma de avaliação deste nervo, exclui-se o comprometimento do peroneal ao nível periférico, nomeadamente lesões que pudessem existir ao nível da cabeça do perônio. Reteve-se o valor da amplitude motora distal para análise estatística, variável esta expressa em milivoltes.

Neste nervo foram avaliadas as respostas-F, aplicando-se vinte estímulos a nível distal, com uma frequência de 1 Hz. Os parâmetros estudados foram a latência mínima, máxima, média e a cronodispersão das ondas-F, expressas em milissegundos, e a persistência, apresentada sobre a forma de percentagem.

Para se realizar o estudo de condução nervosa sensitiva do nervo peroneal superficial, estudou-se o seu ramo cutâneo dorsal medial, colocando-se o eletrodo ativo sobre a base do I metatarso e a referência 4 cm distalmente a este. A estimulação foi aplicada 14 cm proximalmente ao eletrodo ativo, lateralmente ao músculo longo extensor dos dedos. Reteve-se o valor da amplitude deste potencial, com a ordem de grandeza dos microvoltes.

Quanto à EMG de agulha, foram explorados vários músculos ao nível dos membros inferiores, de forma a confirmar a existência de radiculopatia de L5, excluindo atingimento dos outros níveis lombo-sagrados. Para tal, foram estudados em todos os pacientes, os músculos vasto interno, vasto externo, tibial anterior, curto extensor dos dedos e gastrocnémio medial. Os sujeitos nos quais se confirmou a existência de radiculopatia de L5 isolada foram incluídos no estudo. Para classificar o atingimento radicular de L5 em termos de gravidade, foi criada uma escala de achados EMG que variava de 0 a 4. Classificou-se com 0 quando os achados eletromiográficos eram normais, 1 quando havia atingimento discreto da raiz, 2 quando o grau de afeção era moderado, 3 nas radiculopatias evidentes e 4 na lesão radicular acentuada a grave. Os tipos de traçados considerados em cada um dos casos encontram-se explicitados na tabela I.

Tabela I - Classificação em termos de gravidade dos achados eletromiográficos

Classificação	Grau de atingimento	Achados eletromiográficos
0	Normal	Traçado interferencial rico com potenciais de unidade motora (PUM) com amplitude, duração e número de fases normais
1	Discreto	Traçado rico com discreta perda de unidades motoras funcionantes, mas com excesso de PUM serrados ou polifásicos, hipervoltados e de longa duração.
2	Moderado	Traçado empobrecido, com moderada perda de unidades motoras funcionantes, com PUM polifásicos, hipervoltados e de longa duração.
3	Evidente	Padrão interferencial pobre e acelerado, com evidente perda de unidades motoras funcionantes, com PUM polifásicos, hipervoltados e de longa duração.
4	Acentuado/grave	Traçado muito pobre ou acelerado simples, com PUM polifásicos, hipervoltados e de longa duração ou pouco eficazes.

Os dados estatísticos foram avaliados através do programa informático IBM SPSS Statistics 20.0.

Para descrever as características demográficas da amostra, nomeadamente a altura e a idade, bem como os achados obtidos relativamente às amplitudes dos PAMC do nervo peroneal profundo e dos PANS do peroneal superficial e para todos os parâmetros estudados nas respostas-F, foram calculadas as suas médias e os seus desvios padrão.

Tendo em consideração que o número de sujeitos incluídos em cada grupo era diferentes, foi necessário proceder ao estudo da homogeneidade das variâncias destes grupos, recorrendo ao Teste de Levene, após o qual se usou teste T-Student para amostras independentes, com o intuito de aferir se existiam diferenças significativas entre os dois grupos de estudo para todos os parâmetros avaliados.

Para analisar a disposição de todos os parâmetros investigados neste estudo e a gravidade dos achados eletromiográficos, estudando a sua interdependência, usou-se o coeficiente de correlação de Spearman e a sua respetiva significância.

CAPÍTULO III

Resultados

Resultados

1. Descrição da amostra

Após considerar os critérios de exclusão e de inclusão foram avaliados 75 indivíduos, dos quais 47 se incluíram no grupo de estudo que padecia de radiculopatia de L5 e 28 constituíram o grupo de controlo.

A amostra do grupo com radiculopatia foi composta por 47 Indivíduos, de ambos os sexos, sendo 51% do masculino (n=24) e 49% do feminino (n=23), com uma estatura média de 165,4cm (DP=8,66; 152-182 cm) e média de idades igual a 52,1 anos (DP=13,94; 24-79). Estes indivíduos, padeciam de radiculopatia de L5 isoladamente, verificada eletromiograficamente, sem outro tipo de patologias concomitantes que pudessem ter influência ao nível do sistema nervoso periférico. Tendo em consideração que alguns indivíduos tinham lesão radicular unilateral e outros bilateral, deste grupo foram estudados 64 membros inferiores.

O grupo de controlo foi constituído por 28 indivíduos, 28,6% do sexo masculino (n=8) e 71,4% do feminino (n=20), com uma estatura média de 165,1cm (DP=8,27; 151-183 cm), com média de idades 42,4 anos (DP=11,47; 23-69), tendo sido avaliados 52 membros inferiores (Tabela II).

Tabela II - Características da amostra

		Radiculopatia L5	Controlo
N		47	28
Número de membros estudados		64	52
Género	Masculino	24 (51%)	8 (28,6%)
	Feminino	23 (49%)	20 (71,4%)
Idade		52,1 anos (DP=13,94) (24-79 anos)	42,4 anos (DP=11,47) (23-69 anos)
Altura		165,4cm (DP=8,66) (152-182 cm)	165,1cm (DP=8,27) (151-183 cm)

DP = Desvio Padrão

Foi nosso intuito que os dois grupos por nós estudados fossem o mais homogéneos possível relativamente à estatura e idade. Relativamente à altura o grupo com radiculopatia de L5 apresentou uma estatura média de 165,4 cm (DP=8,66), sobreponível à do grupo de controlo, 165,1 cm (DP=8,27), constatando-se que não existiam diferenças estatisticamente

significativas entre estes dois grupos quanto a este parâmetro ($p=0,898$). Relativamente à idade, verificou-se que o grupo dos indivíduos com patologia é significativamente mais velho do que o grupo de controlo ($p \simeq 0,0015$).

2. Grupo de controlo

No nosso grupo de controlo foram avaliados satisfatoriamente 52 membros inferiores, encontrando-se na tabela III os resultados obtidos relativamente às amplitudes motora do nervo peroneal profundo e sensitiva do nervo peroneal superficial, bem como os resultados das respostas-F, incluindo-se a latência mínima, máxima, média, cronodispersão e a sua persistência.

Tabela III - Valores obtidos no grupo de controlo

Parâmetro	N	Média	Desvio padrão	Mínimo	Máximo
Amplitude Peroneal Profundo	52	6,49 mV	1,81 mV	3,1 mV	12,7 mV
Amplitude Peroneal Superficial	52	9,73 μ V	4,06 μ V	4,6 μ V	27,0 μ V
F-Mínima	52	38,87 ms	3,80 ms	31,2 ms	47,0 ms
F-Máxima	52	42,53 ms	3,98 ms	36,3 ms	52,7 ms
F-Média	52	40,64 ms	3,73 ms	34,6 ms	49,5 ms
Cronodispersão	52	3,67 ms	1,81 ms	1,0 ms	9,5 ms
Persistência	52	72,94%	20,03%	10%	100%

Foi nossa intenção estudar quais os valores normativos para o nosso grupo de controlo, para cada uma das variáveis estudadas. Para tal foram calculados os valores máximos e mínimos que poderão ser considerados normais, acrescentando ou subtraindo dois desvios padrão às médias obtidas, para se obter um intervalo de confiança de 95%.

Conclui-se que o limite inferior da normalidade em termos de amplitude do estudo de condução nervosa motora do nervo peroneal profundo é de 2,87 mV e a do potencial sensitivo do peroneal superficial é de 1,61 μ V. O limite superior de normalidade para as latências das respostas-F, em relação à F-minima é de 46,67 ms, a F-máxima é de 50,49 ms, a F-média é de 48,1 ms e a cronodispersão é de 7,29 ms. A persistência das ondas F do nervo peroneal deverá ser superior a 32,88%. Os resultados obtidos encontram-se referenciados na tabela IV.

Tabela IV - Valores normativos obtidos.

Parâmetro	Média \pm DP	Limite inferior da normalidade (média - 2 DP)	Limite superior da normalidade (média + 2 DP)
Amplitude Peroneal Profundo	6,49 mV \pm 1,81	2,87 mV	10,11 mV
Amplitude Peroneal Superficial	9,73 μ V \pm 4,06	1,61 μV	17,85 μ V
F-Minima	38,87 ms \pm 3,80	31,27 ms	46,47 ms
F-Máxima	42,53 ms \pm 3,98	34,57 ms	50,49 ms
F-Média	40,64 ms \pm 3,73	33,18 ms	48,10 ms
Cronodispersão	3,67 ms \pm 1,81	0,05 ms	7,29 ms
Persistência	72,94% \pm 20,03	32,88 %	100%

3. Grupo radiculopatia L5

Foram avaliados um total de 64 membros inferiores nos pacientes que padeciam de radiculopatia de L5, sendo que 36,2% (n=17) apresentavam lesão radicular bilateral, 36,2% (n=17) radiculopatia unilateral à esquerda e 27,6% (n=13) tinham lesão à direita.

Quanto à gravidade da compressão radicular, e segundo a escala elaborada pelo nosso grupo de estudo, em 27,6% dos membros inferiores avaliados (n=19) o grau de afeição da compressão radicular era discreto, grau 1, em 51,6% (n=19) era de grau 2, ou

seja, moderado, em 12,5% (n=8) o dano era evidente, grau 3, e por último considerou-se que a lesão era acentuada a severa, grau 4, em 6.25% dos casos (n=4).

Os resultados obtidos no estudo eletroneurográfico encontram-se representados na tabela V.

Tabela V - Valores obtidos nos pacientes com radiculopatia de L5

Parâmetro	N	Média	Desvio padrão	Mínimo	Máximo
Amplitude Peronial Profundo	64	4,98 mV	2,21 mV	0,6 mV	10,4 mV
Amplitude Peronial Superficial	64	9,98 μ V	4,74 μ V	3,0 μ V	28,0 μ V
F-Mínima	64	43,63 ms	4,70 ms	34,1 ms	56,3 ms
F-Máxima	64	49,32 ms	6,79 ms	36,4 ms	69,7 ms
F-Média	64	45,84 ms	5,36 ms	35,3 ms	62,8 ms
Cronodispersão	64	5,69 ms	3,77 ms	1,4 ms	22,3 ms
Persistência	64	64,08%	22,36%	20%	100%

4. Grupo radiculopatia L5 versus grupo controlo

Com o intuito de averiguar a existência de diferenças significativas entre o grupo de controlo e o grupo dos pacientes que padeciam de radiculopatia de L5, todos os parâmetros avaliados neste estudo foram comparados. Foram estudadas as amplitudes dos PAMC do nervo peronial profundo, o PANS do peronial superficial e as latências mínima, média e máxima, a cronodispersão e a persistência, das ondas-F.

Relativamente aos estudos de condução nervosa verificou-se que o grupo com patologia apresentou uma amplitude do PAMC significativamente mais baixa do que o grupo de controlo ($p < 0,0001$). Tendo sido a média para o grupo de estudo de 4,98 mV ($\pm 2,21$), ao passo que a do grupo de controlo foi de 6,49 mV ($\pm 1,91$) (gráfico I).

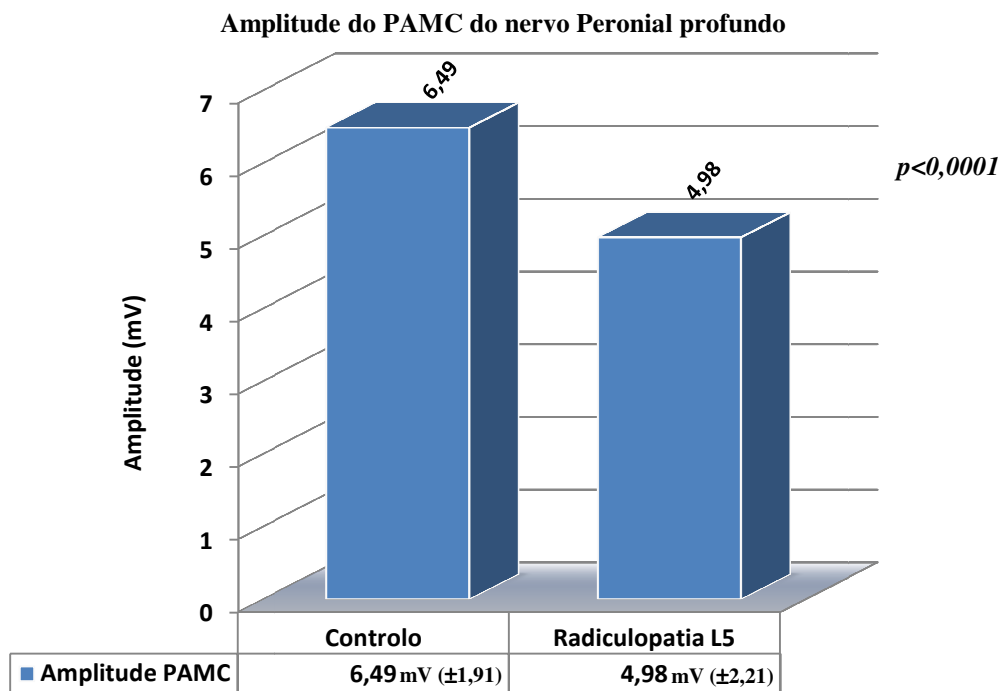


Gráfico I – Amplitude do PAMC do nervo Peroneal profundo do grupo Controlo Vs Radiculopatia

Quanto ao PANS, a amplitude média dos sujeitos com radiculopatia foi de 9,98 μ V (\pm 4,74) e a do grupo de controlo foi de 9,73 (\pm 4,06). As diferenças entre as duas amostras quanto a este parâmetro não são significativas ($p=0,358$) (gráfico II).

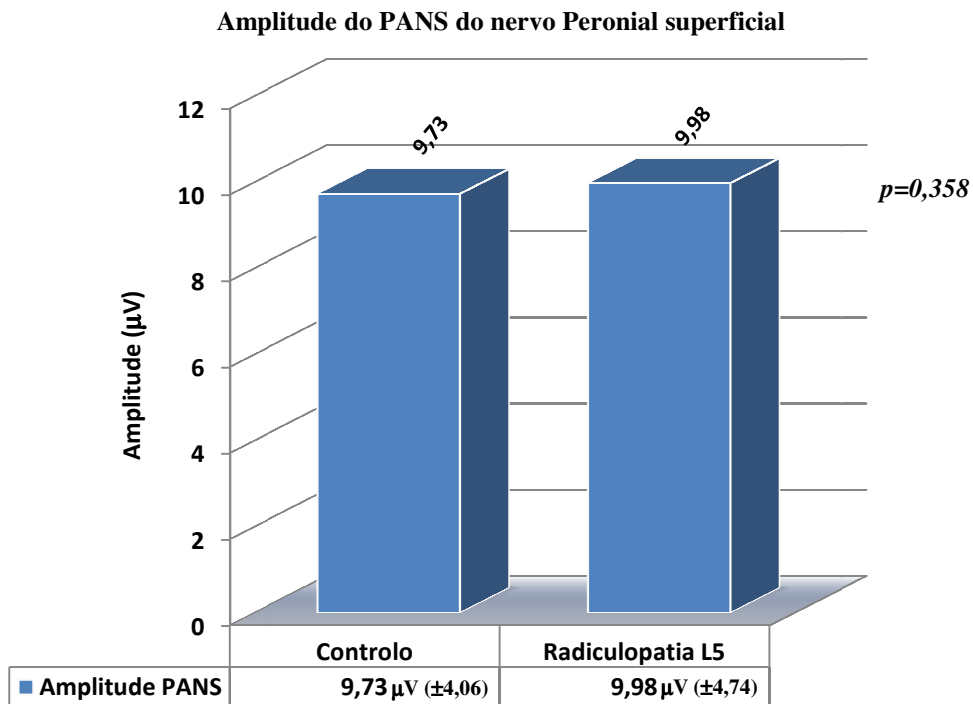


Gráfico II - Amplitude do PANS do nervo Peroneal superficial do grupo Controlo Vs Radiculopatia

Com os resultados obtidos no estudo das respostas-F evidenciou-se que tanto as latências mínimas, como média e máxima eram significativamente superiores nos pacientes com radiculopatia de L5. A média da F-mínima do grupo de controlo foi de 38,87ms ($\pm 3,80$) e a do grupo com patologia 43,63ms ($\pm 4,70$) ($p < 0,0001$). A F-média foi de 45,84ms ($\pm 5,36$) nos sujeitos com lesão radicular e de 40,64ms ($\pm 3,73$) nos indivíduos normais ($p < 0,0001$). A F-máxima foi de 42,53ms ($\pm 3,98$) neste último grupo e de 49,32ms ($\pm 6,79$) no grupo experimental ($p < 0,0001$) (gráfico III).

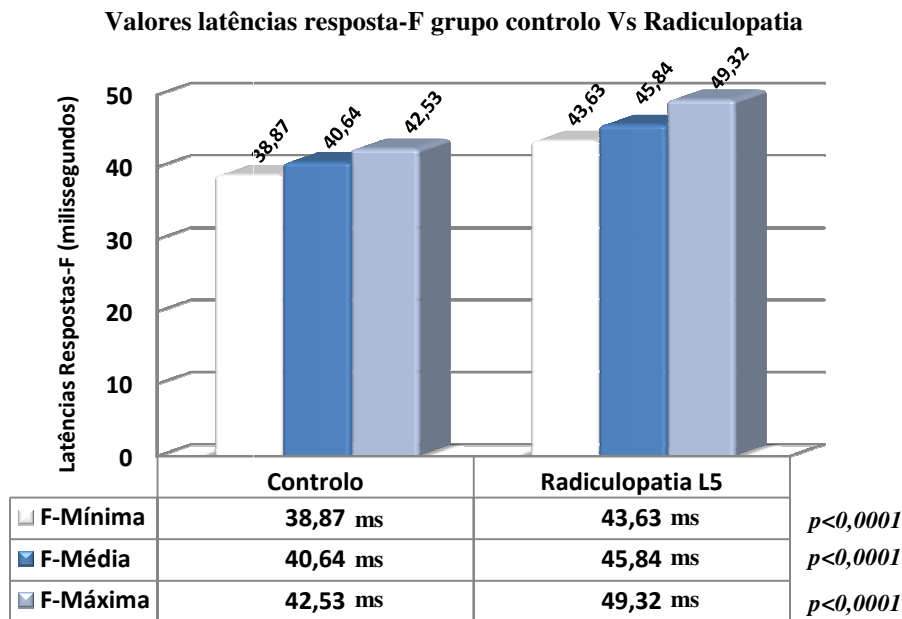


Gráfico III – Valores das latências das Respostas-F grupo controlo versus radiculopatia

A diferença entre a latência máxima da resposta-F e da mínima, ou seja, a cronodispersão, apresentou valores significativamente mais elevados nos indivíduos com patologia, 5,69ms ($\pm 3,77$), do que nos controlos 3,67ms ($\pm 1,81$), ($p < 0,0001$) (gráfico IV).

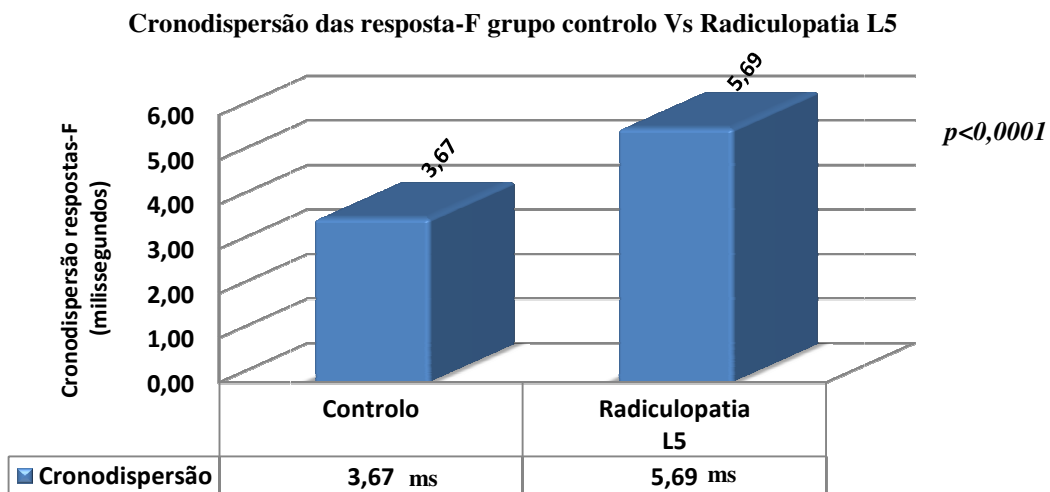


Gráfico IV – Médias da cronodispersão grupo controlo versus radiculopatia

A persistência das respostas-F foi mais baixa nos pacientes com radiculopatia, 64,08% ($\pm 22,36$), do que nos indivíduos sem patologia, 72,94% ($\pm 20,03$), tendo sido estas diferenças estatisticamente significativas ($p \approx 0,014$) (gráfico V).

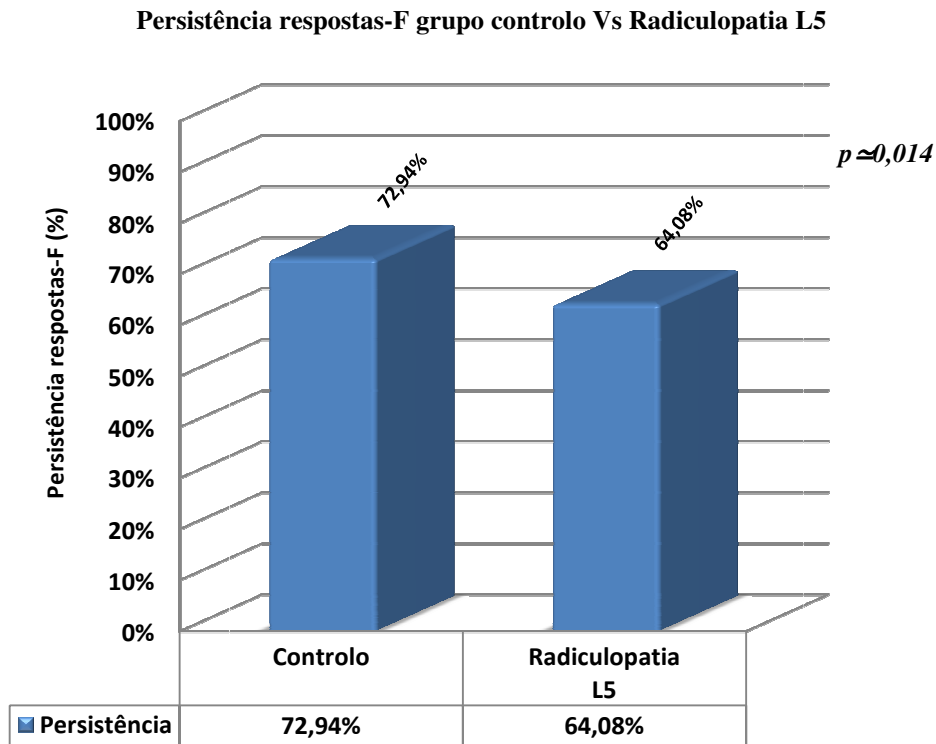


Gráfico V – Médias das Persistência das Respostas-F no grupo de controlo versus radiculopatia

5. Correlações

Foi averiguada a existência de correlações entre todos os parâmetros registados nas respostas-F e dos estudos de condução nervosa com o grau de gravidade da radiculopatia avaliada eletromiograficamente.

Principiando pelos estudos de condução nervosa, verificou-se que a amplitude do PAMC do nervo peroneal profundo se correlaciona negativamente, de forma significativa, embora moderada, com o grau de gravidade EMG, querendo isto dizer que, o aumento da gravidade da lesão radicular conduz a uma diminuição da amplitude do PAMC ($r = -0,393$; $p < 0,0001$). Os valores obtidos em termos de médias da amplitude motora, para cada grau de gravidade encontram-se representados no gráfico VI.

Amplitude PAMC nervo peroneal profundo em função da gravidade EMG

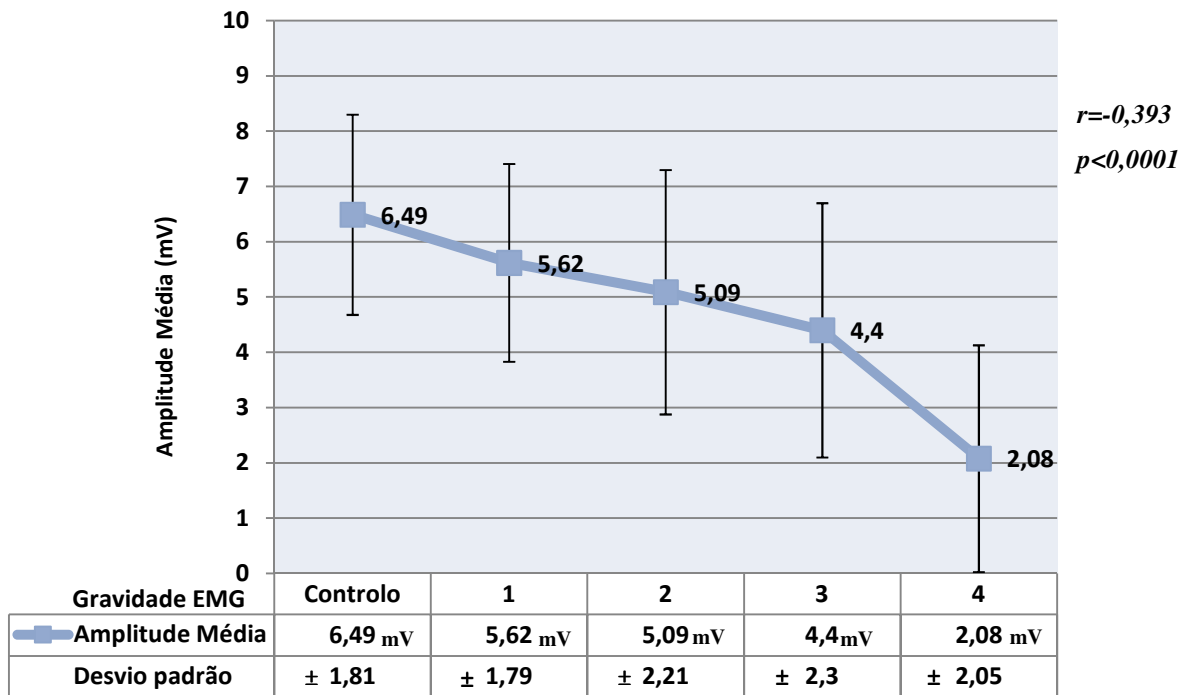


Gráfico VI – Correlação entre a amplitude do PAMC do nervo peroneal profundo e gravidade EMG

Concluiu-se que existe uma significativa e forte correlação positiva entre as latências mínima, média e máxima das respostas-F e o grau de afeção EMG, ou seja, quanto mais grave for o acometimento da raiz nervosa, maiores são os valores destas latências. Os valores das médias e os seus respetivos desvios padrão das latências, para cada grau de gravidade, bem como os índices de correlação de cada variável encontram-se na tabela VI.

Tabela VI - Correlação entre as latências das respostas-F e a gravidade EMG

Gravidade EMG		Controlo	1	2	3	4	Correlação
F-Mínima	Média	38,87 ms	42,15 ms	42,86 ms	47,09 ms	50,03 ms	r=0.522 p<0.0001
	DP	±3,80 ms	±2,69 ms	±4,63 ms	±5,37 ms	±4,19 ms	
F-Média	Média	40,64 ms	43,94 ms	45,08 ms	49,11 ms	54,7 ms	r=0.548 p<0.0001
	DP	±3,73 ms	±2,84 ms	±4,98 ms	±5,68 ms	±7,34 ms	
F-Máxima	Média	42,53 ms	46,48 ms	49,11 ms	51,99 ms	59,25 ms	r=0.603 p<0.0001
	DP	±3,98 ms	±3,80 ms	±6,80 ms	±6,60 ms	±9,20 ms	

De seguida, pode-se visualizar graficamente a forma como todas as latências das respostas-F são progressivamente mais elevadas com o aumento da gravidade do comprometimento radicular (gráfico VII).

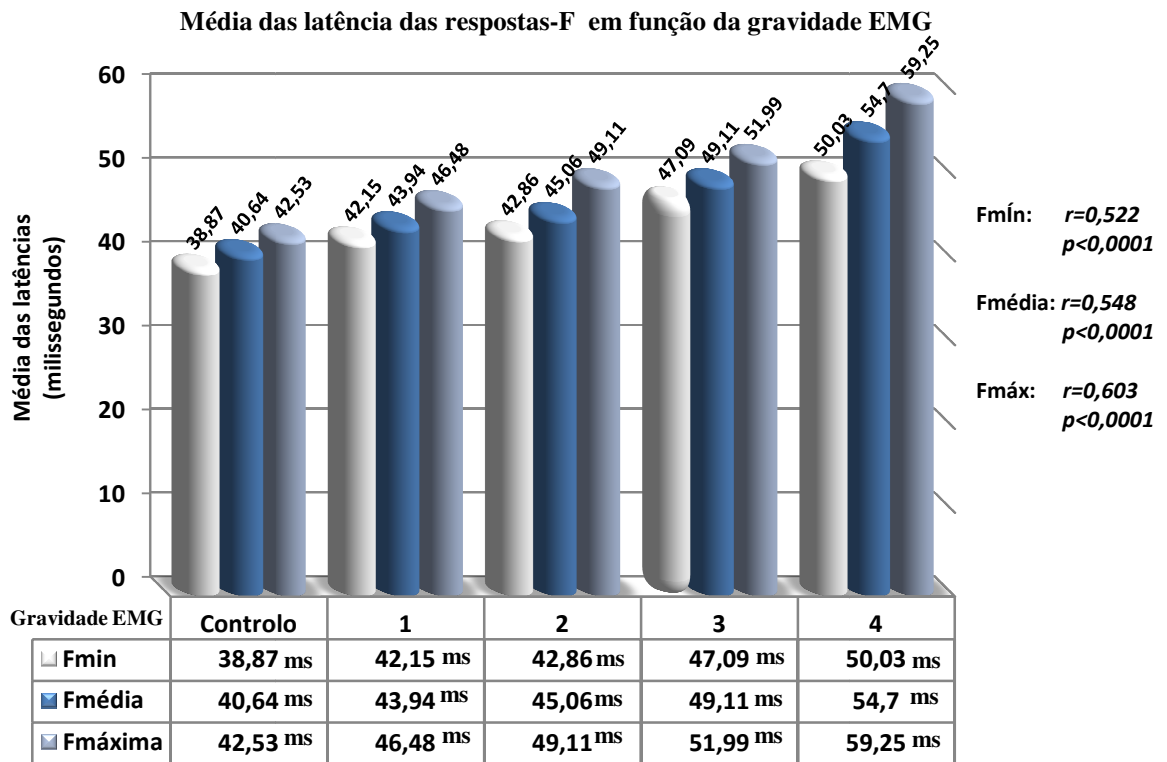


Gráfico VII – Valores das médias das latências das respostas-F de acordo com o grau de gravidade EMG

Evidenciou-se que também a cronodispersão apresenta um índice de correlação positivo, significativo, embora não muito forte, com o grau de gravidade (gráfico VIII). Quanto mais grave é patologia, tendencialmente, maior é a cronodispersão registada ($r=0,366$; $p<0,0001$).

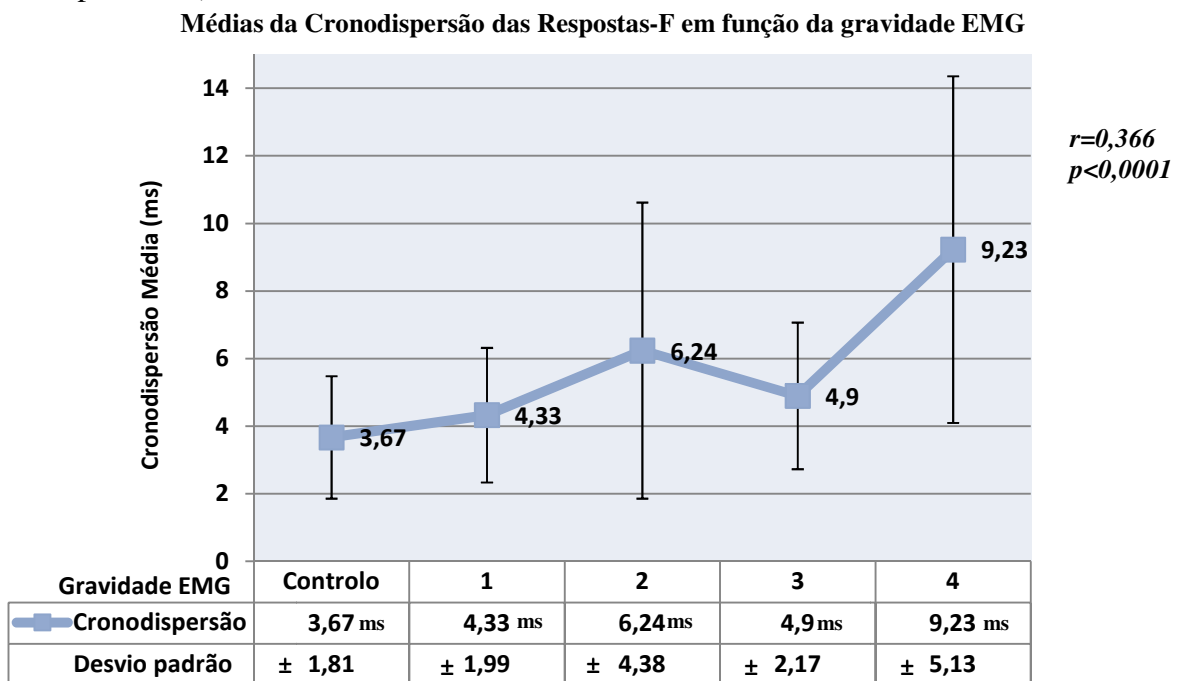


Gráfico VIII - Correlação entre a cronodispersão das respostas-F e a gravidade EMG

Os valores das persistências das respostas-F apresentaram uma muito fraca correlação negativa, embora significativa, com o grau de gravidade da radiculopatia de L5 (gráfico IX). Por conseguinte, verifica-se que tendencialmente existe um decréscimo da persistência das ondas-F com o aumento da gravidade da lesão ($r=-0,191$; $p \approx 0,021$).

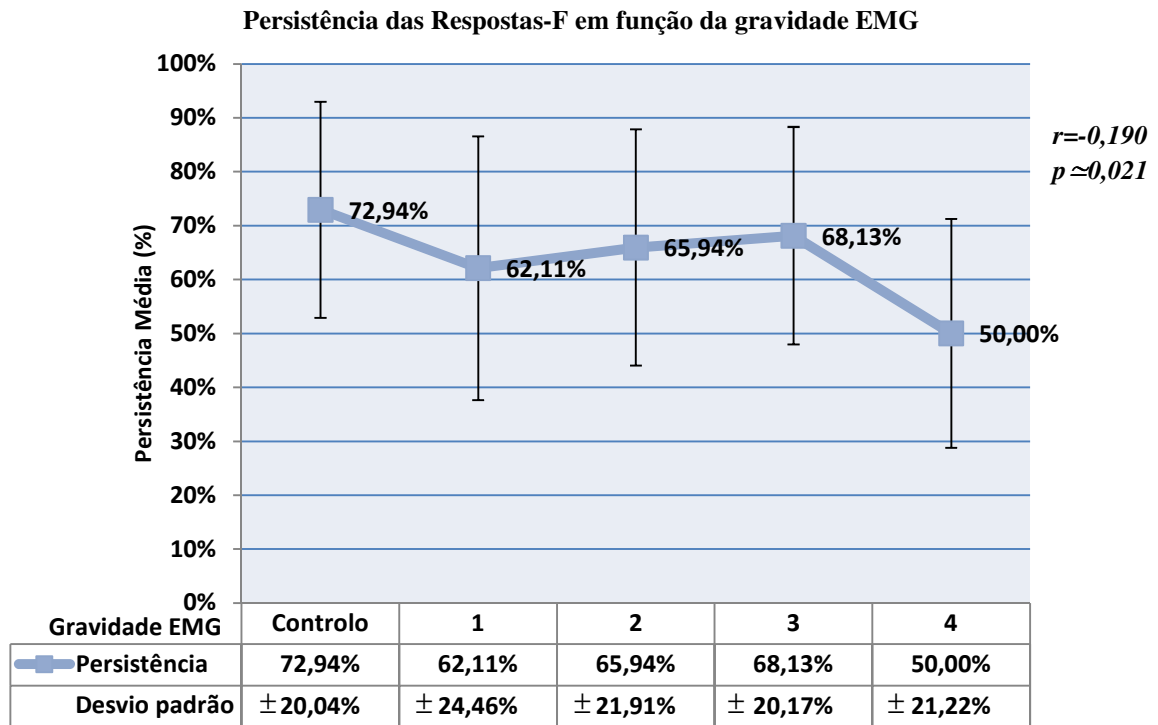


Gráfico IX – Persistência média das respostas-F em função da gravidade EMG

6. Sensibilidade

Fazendo uma análise dos valores registados nos nossos pacientes com radiculopatia de L5, e partindo dos valores normativos obtidos através da nossa população de controlo, tentamos aferir qual a sensibilidade de cada um dos achados das resposta-F para diagnosticar esta patologia. Foram contabilizados os valores que se encontravam acima daquele que foi por nós considerado normal e foi estudada a percentagem de casos.

Com este procedimento, detetamos que a latência mínima da resposta-F era superior ao valor normal em 15 membros inferiores estudados, dentro dos que padeciam de radiculopatia, atingindo-se assim uma sensibilidade deste parâmetro de 23,44%. Foram encontrados valores patológicos de latência média das ondas-F em 16 membros, ou seja, em 25%. A latência máxima foi o parâmetro que evidenciou uma sensibilidade mais

elevada, encontrando-se alterada em 20 membros inferiores, correspondendo a uma sensibilidade de 31,25%. A cronodispersão foi considerada desviante em 14 casos, aferindo-se uma sensibilidade de 21,88% para este fator. A persistência foi o fator que se evidenciou menos sensível, estando apenas alterada em 9,34% dos casos, correspondendo a 6 membros inferiores.

Se em cada sujeito se considerar o conjunto de todas as variáveis estudadas nas respostas-F, a sensibilidade desta técnica aumenta, sendo que nesta situação detetamos que em 27 membros inferiores estudados se encontrou pelo menos um destes parâmetros fora dos valores normais, por conseguinte, avaliando-se as resposta-F na sua globalidade, a sensibilidade deste estudo aumenta para 42,19% (gráfico X).

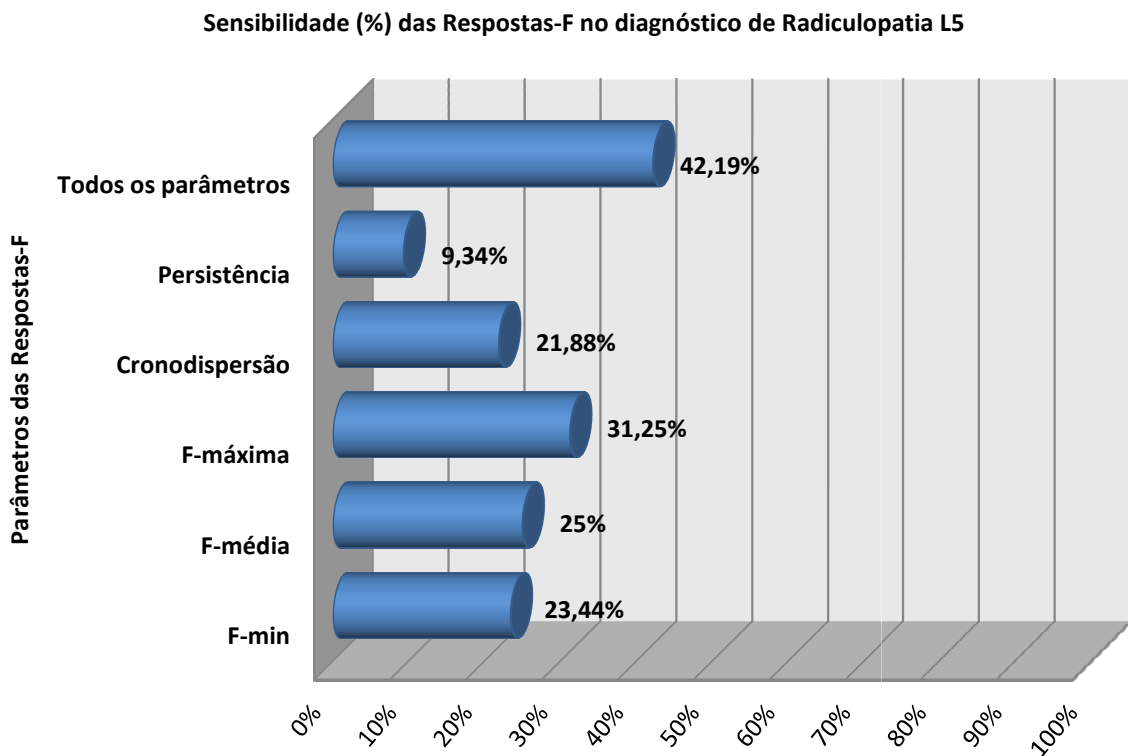


Gráfico X – Sensibilidade dos diferentes parâmetros das respostas-F para o diagnóstico de radiculopatia de L5

CAPITULO IV

Discussão e Conclusão

Discussão

Primeiramente importa referir alguns aspetos relativos à nossa amostra. Tal como anteriormente referenciado, foi nossa intenção que o grupo de controlo e o grupo de estudo fossem o mais homogêneos possível, tanto em termos de alturas, como de idades e géneros.

A altura é um fator importante, visto que, quanto mais altos forem os sujeitos, mais compridas serão as suas vias neurais e, conseqüentemente, maiores serão as suas latências. Para além deste facto, as velocidades de condução nervosa apresentam uma correlação inversa com a altura em sujeitos normais, ou seja, quanto maior for a estatura do indivíduo, menores serão as suas velocidades de condução (Kimura, 2001). Diversos estudos evidenciam que a altura dos pacientes se correlaciona positivamente com as latências das respostas-F (Hatamian & Imamhadi, 2005; Webber, 1998), por conseguinte, este é um valor que terá de ser tido em consideração, aquando da realização de valores normativos e da interpretação dos resultados. Na nossa investigação este ponto foi cumprido, visto que a estatura média dos nossos dois grupos era semelhante, não se tendo registado diferenças estatisticamente significativas entre eles.

Quanto à influência da idade, este é um fator mais controverso na literatura. Alguns estudos demonstram que a idade dos sujeitos não altera significativamente os valores das respostas-F. Nos estudos realizados por Webber (1998), concluiu-se que a dependência da idade numa regressão analítica não aumenta a sensibilidade diagnóstica, considerando apenas a altura como sendo um parâmetro independente. Numa outra investigação levada a cabo por Hatamian & Imamhadi (2005) foram estudadas as latências das ondas-F em 282 indivíduos saudáveis, nos quais foram estudados 564 nervos peroneais e estratificadas as idades dos sujeitos em grupos etários. Estes investigadores concluíram que não se registaram diferenças significativas nas latências das ondas-F com a idade. Estudos adicionais também consideram que a idade e o género dos indivíduos apresentam apenas uma mínima correlação com os valores das respostas-F (Dumitru & Zwarts, 2001). Contudo, contraditoriamente alguns autores defendem que as latências das ondas-F aumentam significativamente com o avançar da idade (Mesrati & Vecchierini, 2004), mas referem que essas diferenças são significativas nos primeiros anos de vida.

No nosso estudo verificamos que as médias das idades entre os dois grupos avaliados eram estatisticamente díspares, apresentando o grupo com radiculopatia uma média mais elevada 9,1 anos comparativamente com o grupo de controlo. Apesar de esta diferença não ser muito marcada, esta situação não será necessariamente a ideal, mas tal deveu-se á dificuldade em encontrar sujeitos com idade mais avançada que não possuíssem nenhum dos critérios de exclusão. Isto porque, a prevalência de alterações degenerativas da coluna lombar ou história de lombalgia ou ciatalgia é bastante elevada em indivíduos de idade mais avançada, não podendo por conseguinte ser incluídos no nosso grupo de controlo.

Abordando os achados obtidos nos estudos de condução nervosa, evidenciamos que não existem diferenças significativas nas amplitudes dos PANS do nervo peroneal superficial, entre os dois grupos, contudo a amplitude do PAMC do nervo peroneal profundo foi substancialmente menor nos indivíduos que padeciam de lesão radicular. Estes achados estão de acordo com aquilo que era por nós expectável, sendo justificados pelas características anatómicas da raiz nervosa e do seu gânglio dorsal, anteriormente explanadas. Sabe-se que o gânglio da raiz dorsal se encontra localizado ao longo do canal intervertebral, estando assim localizado distalmente à zona de compressão nervosa nas radiculopatias. Tendo em consideração que não existe afeção do axónio dos neurónios sensitivos, distalmente ao gânglio dorsal, é expectável a normalidade deste estudo de condução.

Alguns estudos evidenciam que os estudos de condução nervosa sensitivos do peroneal superficial podem encontrar-se com baixa amplitude ou ausentes em alguns pacientes com radiculopatia (Levin, 2004; Ho, Yan, Lin & Lo, 2004). A justificação para este fenómeno reside no facto de existirem variações anatómicas na localização anatómica do gânglio dorsal, tendo sido demonstrado que em 10 a 20% dos sujeitos o gânglio da raiz dorsal se encontra localizado no canal intra-espinal, podendo assim ser comprimido por protusões ou herniações discais, ou mesmo por processos espondilóticos (Sato & Kikuchi, 1993). Na população por nós estudada não se verificou este fenómeno.

Nos estudos de condução nervosa motora objetivamos uma perda de amplitude quando existia a presença de radiculopatia. Estes achados poderão ser explicados pela perda significativa de fibras nervosas motoras funcionantes como consequência da

compressão radicular. Alguns autores referenciam que os estudos de condução motores se encontram habitualmente dentro dos valores normais na maioria das radiculopatias, isto porque apenas uma porção dos fascículos nervosos do tronco radicular é que é lesionada nesta patologia. Contudo quando há uma perda significativa de axónios motores, evidencia-se uma diminuição da amplitude do potencial (Tsao, 2007). Os resultados por nós obtidos objetivam uma perda significativa da amplitude do PAMC em todos os graus de gravidade da radiculopatia, contudo, efetivamente ressalta-se uma quebra muito mais marcada deste valor quando a afeção é mais grave, estabelecendo-se uma correlação inversa entre estes dois fatores que é estatisticamente significativa.

Verificou-se que tanto a latência mínima, como a média e máxima, bem como a cronodispersão eram significativamente mais elevadas na população com radiculopatia do que em sujeitos normais. Evidenciando-se o contrário relativamente à persistência das ondas-F. Estes achados confirmam a utilidade do estudo destes parâmetros no diagnóstico das lesões radiculares.

O facto de estarmos a estudar um nervo que recebe predominantemente fibras da raiz de L5 e de fazermos o registo ao nível do músculo curto extensor dos dedos, com inervação quase exclusiva desta raiz, ao contrário do que é habitual noutros músculos de outros nervos que têm inervação significativa de múltiplas raízes, torna esta técnica ainda mais sensível para localizar a lesão a este nível específico (Webber, 1998).

O aumento destas latências pode ser explicado pela compressão proximal das raízes espinais, levando a que haja uma lentificação na passagem do estímulo pelo local da lesão, frequentemente devido à produção de uma desmielinização segmentar.

As Resposta-F estimam a condução nervosa tanto distal, como proximal do nervo, pelo que, se houver o registo de anormalidades nestas ondas, com estudos de condução nervosa distais normais, sugere-se a existência de uma lesão proximal ao nível da raiz espinal ou plexo (Preston & Shapiro, 2005).

Os nossos achados corroboram a opinião de outros autores que evidenciaram que as radiculopatias conduzem a um aumento das latências das respostas-F num significativo número de pacientes (Fisher, 2007; Weber, 1998). Vários investigadores em diferentes estudos demonstraram que a latência mínima das respostas-F foi considerada anormal em

18 a 65% dos pacientes com radiculopatia lombo-sagrada (*cit in* Mesrati & Vecchierini, 2004). Este parâmetro tem sido amplamente reconhecido como um dos fatores mais valorizado nas respostas-F e representa a condução das fibras motoras mais rápidas, largas e mielinizadas. Contudo, é também postulado que este não deve ser o único fator tido em consideração na interpretação dos valores das ondas-F, e a nossa investigação assim o confirma. Isto porque, as lesões radiculares, principalmente aquelas mais moderadas, poderão não envolver todas as fibras motoras dessa estrutura neuronal, podendo eventualmente poupar aquelas mais rápidas. Quando se estuda apenas a latência mínima os achados são enviesados visto que se baseiam apenas numa fibra nervosa, a mais rápida. Mesmo havendo um dano significativo do sistema nervoso periférico, mas se uma ou algumas das fibras de condução rápida sobrevivem poderá verificar-se um estudo normal (Dumitru & Zwarts, 2001). Por conseguinte devem ser tidas em consideração, concomitantemente, as latências média e máxima.

Aliás, analisando os nossos dados, podemos constatar que a latência mínima da onda-F não foi o parâmetro mais frequentemente considerado patológico na nossa população, na qual as latências média e máxima foram as que mais persistentemente divergiram da normalidade. O estudo destas variáveis aumenta a sensibilidade desta técnica, isto porque, quando não são todos os neurónios motores atingidos pela compressão radicular, e na possibilidade daqueles mais largos e mielinizados que originarão a F-mínima, serem poupados, estes poderão dar informação sobre as outras populações de neurónios mais tardias. A latência máxima das ondas-F representa a condução das fibras nervosas mais lentas, podendo ser estas as afetadas na compressão radicular e não as mais rápidas.

A latência média das ondas-F foi para nós o segundo parâmetro mais sensível na deteção de radiculopatia de L5. Fisher (2007) considera que esta variável é a mais confiável para se comparar valores de respostas-F, visto que esta não depende da identificação e medição de uma onda-F isolada, refletindo melhor a variabilidade existente de latências, sendo mais reprodutível do que a F-mínima.

Os valores por nós obtidos relativos à cronodispersão nos pacientes com radiculopatia de L5 foram substancialmente mais elevados, sendo significativamente díspares em relação ao grupo controlo. Este fator tem vindo a ser referenciado como um

dos mais sensíveis dentro de todos os das respostas-F, apresentando uma sensibilidade que supera todas as outras latências (Salinas, 2009). O estudo de Weber (1998) ressalta que a cronodispersão, especialmente nas radiculopatias apresenta uma sensibilidade diagnóstica elevada. Quando um extenso estudo de condução nervosa é realizado no segmento distal e todos os outros parâmetro da neurografia se encontram dentro dos limites da normalidade, a cronodispersão providencia mais do dobro da informação fornecida pela latência mínima da resposta-F, nos membros inferiores. Estes achados evidenciam a utilidade deste parâmetro na detecção de discretas anomalias, sendo isto válido, especialmente no estudo do nervo peroneal. O aumento da cronodispersão é mais provavelmente relacionado com o efeito de uma desmielinização segmentar, resultando em lesões radiculares com diferentes lentificações.

Na nossa investigação, apesar da cronodispersão ter apresentado uma sensibilidade significativa na detecção de radiculopatia, este não foi o parâmetro que evidenciou melhores resultados.

Todas as latências estudadas nas respostas-F demonstraram possuir uma correlação positiva, estatisticamente significativa, com o grau de gravidade da radiculopatia avaliada eletromiograficamente. Quanto mais grave a radiculopatia, maiores os valores destes parâmetros. Estes achados parecem ser coerentes, isto porque, quando a compressão radicular é mais extensa possibilita que um maior número de motoneurónios sejam afetados, com maior perda axonal e com uma desmielinização mais extensa, culminando com uma lentificação mais acentuada na passagem do estímulo na região lesional, refletindo-se num atraso da condução nervosa num maior número de neurónios.

Relativamente à persistência das respostas-F, apesar de nos sujeitos com radiculopatia de L5 esta ser mais baixa do que nos indivíduos de controlo, as diferenças não foram muito significativas. Mesmo a correlação deste parâmetro com a gravidade da compressão radicular foi fraca, e a sua sensibilidade no diagnóstico desta patologia não ultrapassou os 10%. Levando-nos a concluir que este parâmetro não é seguramente aquele que deverá ser mais relevado para o diagnóstico de radiculopatia. Estes nossos achados estão de acordo com outros autores que também evidenciam o seu baixo índice de sensibilidade na radiculopatia de L5 (Weber, 1998). Os baixos valores da persistência das

ondas-F do nervo peroneal já haviam sido referenciados, podendo estes serem tão baixos como 30% mesmo em sujeitos normais Mesrati & Vecchierini, 2004).

A sensibilidade das respostas-F evidenciou-se ser bastante elevada no diagnóstico da radiculopatia. Tal como outros autores já haviam defendido, a valorização dos outros parâmetros obtidos nas respostas-F aumenta de forma significativa a sensibilidade desta técnica (Mesrati & Vecchierini, 2004).

Investigações levadas a cabo por diversos autores, nas quais se incluíam outros parâmetros das respostas-F, tais como a cronodispersão e a persistência indicaram a sensibilidade desta técnica no diagnóstico de radiculopatia de L5/S1 como sendo comparável à da EMG com agulha (Berger, Sharma & Lipton, 1999; Weber, 1998),

O achado que se revelou mais sensível no nosso estudo foi a latência máxima da onda-F, seguindo-se da F-média, posteriormente a F-mínima, a cronodispersão e por último a persistência. Tirando o facto da cronodispersão, para nós não ter sido o mais sensível, num estudo levado a cabo por Weber (1998), no qual foram estudados 132 pacientes com radiculopatia de L5, foram confirmados os nossos achados, nos quais, depois da cronodispersão o parâmetro mais sensível foi a F-máxima, seguindo-se a F-média e por fim a F-minima.

Apesar de na nossa população de estudo a sensibilidade das respostas-F, quando se avaliam todos os parâmetros, ter atingido aproximadamente os 42%, os nossos dados não foram tão otimistas como os de outras investigações anteriores, tais como de Eisen, Schomer e Melmed (1977) nos quais atingiram uma sensibilidade das respostas-F em pacientes com radiculopatia de L5 de 65%, ou de Toyokura e Murakami, 1997, que referencia uma sensibilidade de 70% nas radiculopatias lombosagradas. Ou ainda Braune e Wunderlich (1997) que num grupo de 31 doentes que padeciam de radiculopatia de L5 atingiram uma sensibilidade de 67% com as respostas-F.

Tal como anteriormente explanado, consideramos que o nosso modelo de investigação apresenta alguns pontos menos fortes que poderão ser melhorados em estudos futuros. O facto do nosso grupo investigacional e o nosso grupo de controlo apresentarem médias de idade significativamente diferentes poderão ter induzido algum enviesamento aos nossos resultados. Por conseguinte, sugere-se que este ponto seja corrigido, sendo

idealmente constituídos grupos com um muito mais elevado número de sujeitos, fazendo-se a estratificação dos mesmos por faixas etárias, para se proceder a uma análise estatística mais fiável, eliminando este fator de variabilidade. Para além disto, embora a estatura média dos nossos dois grupos de estudo tenha sido semelhante, não se evidenciando diferenças estatisticamente significativas entre elas, tal como anteriormente explanado, a altura é um fator muito importante para a interpretação dos resultados. Por isso, para além de estudos futuros contemplarem a estratificação de acordo com a idade, também seria desejável e mais confiável dividir os grupos pelas suas estaturas, criando intervalos de idades e alturas.

Estão descritos na literatura outros parâmetros a ter em consideração no estudo das respostas-F, com alguns resultados interessantes. Portanto, sugerimos que se pudessem incluir alguns destes em investigações futuras sobre a temática das radiculopatias, nomeadamente a comparação dos valores do lado afetado em relação ao lado contralateral onde não se evidencia a compressão radicular. Ou ainda, fazer um estudo comparativo entre as respostas-F de nervos diferentes no mesmo membro, para aferir se esta técnica poderá apresentar alguma mais-valia diagnóstica.

Conclusão

As lesões compressivas das raízes nervosas espinais são bastante prevalentes, culminando muitas vezes em défices neurológicos, sendo uma importante causa de morbidade. Por conseguinte, todas as técnicas que possam aumentar a sensibilidade do seu diagnóstico, levando a uma melhor intervenção terapêutica, são de elevada importância, sendo muito relevante a sua investigação.

As respostas-F são uma importante ferramenta para avaliar a fisiologia do sistema nervoso periférico, no sentido de aferir do seu normal ou anormal funcionamento, desempenhando um importante papel na avaliação eletrodiagnóstica da disfunção destas estruturas.

Apesar de alguns autores terem uma opinião mais crítica em relação a esta técnica, existem claras evidências de que este procedimento pode ser um importante complemento no estudo das radiculopatias lombares.

Após a análise de todos os dados por nós obtidos e da sua interpretação e discussão podemos efetivamente concluir que o propósito do nosso estudo foi atingido. Conseguimos demonstrar que os estudos de condução nervosa e as respostas-F do nervo peroneal são úteis no diagnóstico da radiculopatia de L5 e é possível correlacioná-los com o seu grau de gravidade.

Demonstramos que para se enriquecer o diagnóstico desta patologia deverão ser tidos em conta outros parâmetros das respostas-F, abandonando a ideia clássica de que a latência mínima das ondas-F é o fator mais importante e praticamente o único a ser tido em consideração como de relevância clínica.

Estes achados levam-nos a concluir que os estudos das respostas-F não se devem limitar a avaliar a latência mínima destas ondas, mas deverão ser incluídos os outros parâmetros, tais como a latência média, máxima, cronodispersão e persistência, aumentando desta forma significativamente a sua sensibilidade diagnóstica.

A nosso ver, a investigação por nós levada a cabo evidenciou que os estudos de condução nervosa e a avaliação das respostas-F são técnicas importantes e podem ser um complemento útil no estudo das radiculopatias. Constatamos que através destes meios

conseguimos atingir uma sensibilidade considerável e mostramos ainda que estes possibilitam enriquecer o seu diagnóstico, dando um contributo para aferir a gravidade da lesão nervosa.

Em jeito de conclusão final, pensamos que será importante incluir sempre estes estudos eletrofisiológicos na avaliação das radiculopatias lombo-sagradas, não devendo ser desprezado o seu contributo.

Referências Bibliográficas

- Andersen, H., Stålberg, E. & Falck, B. (1997). F-wave latency, the most sensitive nerve conduction parameter in patients with diabetes mellitus. *Muscle & Nerve*, 20(10),1296-1302.
- Balbinot, L., Garbino, J. & Riberto, M. (2010). Electroneuromiografia na avaliação das radiculopatias cervicais e lombossacrais. *Acta Fisiátrica*. 17(4), 188-192.
- Bear, M., Connors, B. & Paradiso, M. (2001). *Neurociências – Desvendando o sistema nervoso* (2ª ed.). São Paulo: Artmed.
- Beel, J., Stodieck, L. & Luttges, M. (1986). Structural properties of spinal nerve roots: biomechanics. *Experimental Neurology*, 91(1), 30-40.
- Berger, A., Sharma, K. & Lipton, R. (1999). Comparison of motor conduction abnormalities in lumbosacral radiculopathy and axonal polyneuropathy. *Muscle & Nerve*, 22(8), 1053-1057.
- Braune, H. & Wunderlich, M. (1997). Diagnostic Value of Different Neurophysiological Methods in the Assessment of Lumbar Nerve Root Lesions. *Archives of Physical Medicine and Rehabilitation*, 75, 518-20.
- Burt, A. (1996). *Neuroanatomia*. Nashville: Guanabara Koogan.
- Date, E., Mar, E., Bugola, M. & Teraoka, J. (1996). The prevalence of lumbar paraspinous spontaneous activity in asymptomatic subjects. *Muscle & Nerve*, 19(3), 350-354.
- DeLisa, J., Lee, H., Baran, E., Lai, K., Spielchz, N. & Mackenzie, K. (1994). *Manual of nerve conduction velocity and clinical neurophysiology* (3rd ed.). Michigan University: Raven Press.
- Dillingham, T. (2002). Electrodiagnostic approach to patients with suspected radiculopathy. *Physical Medicine and Rehabilitation Clinics of North America*, 13, 567-588.
- Dillingham, T., Lauder, T., Andary, M., Kumar, S., Pezzin, L., Stephens, R. et al. (2000). Identifying lumbosacral radiculopathies: an optimal electromyographic screen. *American Journal of Physical Medicine & Rehabilitation*, 79(6), 496-503.
- Dumitru, D., Amato, A. & Zwarts, M. (2001). *Electrodiagnostic Medicine* (2nd ed.). Hanley & Belfus.
- Eisen, A., Schomer, D. & Melmed, C. (1977). An electrophysiological method for examining lumbosacral root compression. *The Canadian Journal of Neurological Sciences*, 4(2), 117-123.
- Fisher, M. (2007). F-Waves – Physiology and clinical uses. *The Scientific World Journal*, 7, 144-160.
- Frontera, W., Silver, J. & Rizzo, T. (2008). *Essentials of physical medicine and rehabilitation* (2nd ed.). Philadelphia: Saunders Elsevier.
- Gardner, E., Gray, D., O’Rahilly, L. (1988). *Anatomia: estudo regional do corpo humano* (4ª ed.). Rio de Janeiro: Guanabara Koogan.
- Guiloff, R. & Modarres-Sadeghi, H. (1991). Preferential generation of recurrent responses by groups of motoneurons on man. Conventional and single unit F wave studies. *Brain*, 114, 1771-801.
- Hatamian, H. & Imamhadi, M. (2005). Determination of F-wave latency in individuals aged 20 years and older. *Acta Medica Iranica*, 43(3), 212-214.

- Ho, YH., Yan, SH., Lin, YT. & Lo, YK. (2004). Sensory nerve conduction studies of the superficial peroneal nerve in L5 radiculopathy. *Acta Neurologica Taiwanica*, 13(3), 114-119.
- Hsu, P., Armon, C. & Levin, K. (2011). Lumbosacral radiculopathy: Pathophysiology, clinical features and diagnosis. *UpToDate*.
- Kendall, R. & Werner, R. (2006). Interrater reliability of the needle examination in lumbosacral radiculopathy. *Muscle & Nerve*, 34(2), 238-241.
- Kiers, L., Clouston, P., Zuniga, G. & Cros, D. (1994). Quantitative studies of F responses in Guillain-Barré syndrome and chronic inflammatory demyelinating polyneuropathy. *Electroencephalography and Clinical Neurophysiology*, 93(4), 255-264.
- Kimura, J. (2001). *Electrodiagnosis in diseases of nerve and muscle: principles and practice* (3rd ed.). New York: Oxford University Press.
- Knutsson, B. (1961). Comparative value of electromyography, myelographic and clinical neurological examinations in diagnosis of lumbar root compression syndrome. *Acta Orthopaedica Scandinavica*, 49, 131-135.
- Knutsson, B. (1961). Comparative value of electromyography, myelographic and clinical neurological examination in diagnosis of lumbar root compression syndrome. *Acta Orthopaedica Scandinavica*, (49), 131-135.
- Lee-Robinson, A. & Lee, A. (2010). Clinical and diagnostic findings in patients with lumbar radiculopathy and polyneuropathy. *American Journal of Clinical Medicine* 7(2), 80-85.
- Levin, K. (2004). L5 radiculopathy with reduced superficial peroneal sensory responses: intraspinal and extraspinal causes. *Muscle & Nerve*. 21(1), 3-7.
- Mesrati, F. & Vecchierini, M. (2004). F-Waves: neurophysiology and clinical value. *Neurophysiologie Clinique*, 34, 217-243.
- Miglietta O: The F-response after transverse myelotomy. In Desmedt JE (ed): *New Developments in Clinical Neurophysiology*. Basel, Karger, 1973, pp 323-327.
- Murade, E., Neto, J. & Avanzi, O. (2002). Estudo da relação e da importância entre a semiologia clínica, tomografia axial computadorizada e eletroneuromiografia nas radiculopatias lombares. *Acta Ortopédica Brasileira*, 10(4), 18-25.
- Nardin, R., Patel, M., Gudas, T., Rutkove, S. & Raynor, E. (1999). Electromyography and magnetic resonance imaging in the evaluation of radiculopathy. *Muscle & Nerve*, 22(2), 151-155.
- Netter, F. (1997). *Atlas of Human Anatomy* (2nd ed.). Novartis
- Preston, D. & Shapiro, B. (2005). *Electromyography and neuromuscular disorders* (2nd ed.). Boston: Butterworth Heineman.
- Rydevik, B., Brown, M. & Lundborg, G. (1984). Pathoanatomy and pathophysiology of nerve root compression. *Spine*, 9 (1), 7-15.
- Russel, S. (2006). *Examination of peripheral nerve injuries*. New York: Thieme.
- Snell, R. (2003). *Neuroanatomia clínica* (5^a ed.). Rio de Janeiro: Guanabara Koogan.
- Sato, K. & Kikuchi, S. (1993). An anatomic and radiographic study of dorsal root ganglia. *Spine*, 19, 6-11.

- Taniguchi, M., Hayes, J. & Rodriguez, A. (1993). Reliability determination of F mean response latency. *Archives of Physical Medicine and Rehabilitation*, 74, 1139–1143.
- Tarulli, A., Raynor, E. (2007). Lumbosacral radiculopathy. *Neurologic Clinics*, 25, 387 – 405.
- Toyokura, M. & Murakami, K (1997). F wave study in patients with lumbosacral radiculopathies. *Electromyography and Clinical Neurophysiology*, 37, 19–26.
- Tsao, B. (2007). The electrodiagnosis of cervical and lumbosacral radiculopathy. *Neurologic Clinics*, 25, 473-494.
- Victor, M. & Ropper, A. (2001). *Principles of neurology* (7th ed.). New York: McGraw-Hill.
- Webber, F. (1998). The diagnostic sensitivity of different F Wave parameters. *Journal of Neurology, Neurosurgery & Psychiatry*, 65, 535-540.
- Webber, F. & Albert, U. (2000). Electrodiagnostic examination of lumbosacral radiculopathies. *Electromyography and Clinical Neurophysiology*, 40(4), 231-236.
- Wells, M., Meyer, A., Emeley, M., Kong, X., Sanchez, R. & Gozani, S. (2002). Detection of lumbosacral nerve root compression with a novel composite nerve conduction measurement. *Spine*, 27(24), 2811-2819.

