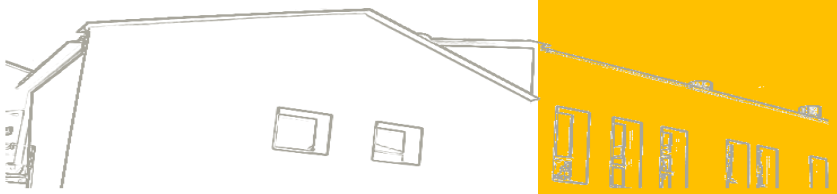

ESTSP POLITÉCNICO DO PORTO

Escola Superior de Tecnologia da Saúde do Porto
Instituto Politécnico do Porto

Sónia Manuela Torrinha Machado

Relatório de Estágio

Mestrado em Fisioterapia - opção Neurologia

Orientador: Cláudia Silva

Co-orientadores:

Daniela Araújo

Rubim Santos

Unidade Curricular de Projeto em Fisioterapia

Mestrado em Fisioterapia

Opção – Neurologia

Outubro de 2014

Escola Superior de Tecnologia da Saúde do Porto

Instituto Politécnico do Porto

Sónia Manuela Torrinha Machado

Relatório de Estágio

Mestrado em Fisioterapia – opção Neurologia

Relatório de Estágio submetido à Escola Superior de Tecnologia da Saúde do Porto para cumprimento dos requisitos necessários à obtenção do grau de Mestre em Fisioterapia – Opção Neurologia, realizada sob a orientação científica da Professora Doutora Cláudia Silva, e co-orientação da Mestre Daniela Araújo, da Área Técnico-Científica de Fisioterapia e do Professor Doutor Rubim Santos da Área Cientifica da Física

Outubro de 2014

ÍNDICE

Capítulo I – Introdução……. 1

Introdução…… 2

Capítulo II – Fichas Clínicas ……...……. 5

Criança A.…… 6

1. Apresentação do Caso …..…… 6

2.Observação com avaliação dos componentes de movimento ……. 6

3. Plano de Intervenção..…….……... 9

4. Resultados da observação /avaliação/ classificação……. 11

Criança B.…… 13

1. Apresentação do Caso ….…….…… 13

2.Observação com avaliação dos componentes de movimento …….. 13

3. Plano de Intervenção …….…….. 16

4. Resultados da observação /avaliação/classificação.……... 18

Criança E.……. 20

1. Apresentação do Caso ….…….…… 20

2. Observação com avaliação dos componentes de movimento …….…… 20

3. Plano de Intervenção …….…….. 23

4. Resultados da observação/avaliação/classificação.……. 25

Criança F.……. 27

1. Apresentação do Caso ….…….…… 27

2. Observação com avaliação dos componentes de movimento ……..…… 28

3. Plano de Intervenção …….…….. 30

4. Resultados da observação/avaliação/classificação.……. 32

Criança P.……. 34

1. Apresentação do Caso ….…….…… 34

2. Observação com avaliação dos componentes de movimento ……..…… 34

3. Plano de Intervenção ……..…….……. 37

4. Resultados da observação/avaliação/classificação……. 39

Capítulo III - Conclusão Geral……. 41

Conclusão Geral…… 42

Bibliografia…… 44

Anexos……... 46

Anexo A- Declaração de Consentimento informado…… 47

Anexo B - Autorizações de estágio……... 48

CAPITULO I – INTRODUÇÃO

INTRODUÇÃO

A prematuridade é um dos problemas mais significativos na prática obstétrica atual e de acordo com a Organização Mundial de Saúde é responsável por 24% das mortes neonatais (Chafekar et al., 2013). Não obstante a elevada mortalidade associada a esta condição, tem-se assistido a um aumento no número de crianças que sobrevivem, mesmo consideradas de alto risco, facto que justifica a grande prevalência na ocorrência de lesões do sistema nervoso central (SNC) nestas crianças (Counsell et al., 2008; Soria-Pastor, et al,, 2009). Segundo Volpe, (2009), a lesão do SNC em recém-nascidos prematuros constitui um problema importante do ponto de vista da saúde pública, devido ao grande número de crianças que sobrevivem com graves défices no neurodesenvolvimento, nomeadamente com alterações cognitivas e motoras.

Quando a prematuridade ocorre num período ativo de desenvolvimento e maturação do sistema nervoso ocorre um risco extremo para a ocorrência de lesão encefálica por hipóxia, isquemia, desnutrição e infeção, que está associada à hemorragia intraventricular (HIV) e leucomalácia periventricular (LPV) (McCrea & Ment, 2008; Volpe, 2009). A LPV que parece estar mais fortemente associada a quadros clínicos resultantes da paralisia cerebral (PC), refere-se à lesão da substância branca cerebral, sendo descrita na bibliografia de duas formas: a focal, que envolve necrose local com a formação secundária de quistos na substancia branca cerebral profunda, e que comummente se localiza ao nível das radiações occipitais e do trígono dos ventrículos laterais à volta do foramen de Monroe; e a difusa, caracterizada pela necrose profunda com perda dos elementos celulares e falta de oligodendrócitos pré-mielinizantes, astrócitos e micróglia bem como lesão dos neurónios "*subplate*" (Hoon et al., 2002; Volpe, 2009; Yoshida et al., 2008). Os neurónios *subplate* referem-se a uma camada celular temporária localizada junto dos ventrículos sendo uma zona intermediária entre a placa cortical que surge na vida fetal pelas 29 semanas dando origem à substância branca por volta dos 6 meses após o nascimento (Hadders-Algra, 2010). Por vezes a esta lesão associa-se o défice neuronal, com crescimento anormal/deficitário do córtex cerebral, cerebelo, tronco encefálico e estruturas profundas (tálamo e núcleos da base) sendo neste caso designada de "encefalopatia de prematuridade" (Volpe, 2009).

Face ao exposto, importa referir que a alteração no controlo postural (CP) que envolve o controlo da posição do corpo no espaço, com o objetivo duplo de estabilidade e orientação, tipicamente observada nos pré-termo e nas crianças com PC, tem na sua génese, a dificuldade no desenvolvimento dos mecanismos sensorias e motores do CP. Este é considerado um processo que envolve a capacidade de construir representações internas adequadas, as quais refletem a organização das informações sensoriais (visuais, vestibulares, propriocetivas e

cutâneas e a sua relação com a gravidade) e a sua organização em ações motoras (Hadders-Algra, 2010; Mayston, 2002). Tal permite que a criança desenvolva os seus mapas sensoriomotores à medida que experiencia movimento num ambiente com gravidade (Shumway-Cook & Woollacott, 2007). O CP deve então ser organizado para manter a projeção do centro de massa (CM), dentro dos limites de estabilidade do corpo (De Graaf-Peters et al., 2007; Mayston, 2002).

Assim, face à evidente complexidade associada a esta condição, a necessidade de um apoio continuo ao longo da vida destas crianças fica evidente. Para tal, uma intervenção em equipa interdisciplinar, com a fundamental participação dos pais e familiares, reverte-se de especial importância, contribuindo de modo significativo para o sucesso no alcance dos objetivos definidos para cada caso clínico. Importa ainda salientar, neste âmbito, a relevância da intervenção precoce nas alterações do neurodesenvolvimento, sustentado nos constantes e contínuos avanços do conhecimento na área das neurociências nomeadamente nos mecanismos associados ao conceito de neuroplasticidade. De facto, os atuais conhecimentos da neurociência permitem justificar o potencial da intervenção, influenciando a atividade e participação destas crianças/jovens nos seus diferentes contextos de vida (Andrada et al., 2012; Bailes, 2010;).

Com base no atrás exposto, importa referir os princípios do conceito *Bobath* – Tratamento do Neurodesenvolvimento (TND), que é definido como um conceito de intervenção que assenta na resolução de problemas através da avaliação e intervenção em indivíduos com alterações neuromotoras, distúrbios da função, do CP e do movimento (EBTA, 2011; Fonseca & Lima, 2004; Raine, Meadows, Lynch-Ellerington, 2009; Rosenbaum et al., 2007). Assim, o TND é atualmente sustentado nos conhecimentos da neurociência e da biomecânica, associados à minuciosa interpretação da avaliação dos componentes de movimento, permitindo assim a elaboração de um raciocínio clinico adequado a cada criança na sua individualidade (Mayston, 2011; Nudo, 2003). Ainda de acordo com este conceito de intervenção, a integração de processos neuronais indispensáveis à aprendizagem motora são fomentados, assim como, abordagens terapêuticas baseadas na organização do CP, promovendo comportamentos motores adequados e todo o potencial funcional (Graham et al., 2009; Mayston, 2001). A abordagem em equipa com inclusão da família na mesma ao longo de todo o processo de avaliação/intervenção, constitui características chave deste conceito (Hinchcliffe, 2003; Mayston, 201; Tecklin, 2002).

O fisioterapeuta, sendo um dos profissionais intervenientes da equipa de intervenção deve ter um papel ativo não só na comunicação com os outros elementos da equipa, mas também deve tornar possível através do seu *handling* que a criança seja capaz de experienciar com

variabilidade o movimento ativo com alinhamento e padrões de movimento mais eficientes, passando e vendo com os restantes membros estratégias no sentido de haver uma continuidade no sentido de potenciar a sua participação nas mais variadas atividades funcionais.

Assim, como uma forma de evolução continua, o estágio em contexto real torna-se necessário, não só para a realização do trabalho de investigação proposto, mas também para criar uma linha de pensamento direcionada para cada criança/jovem em estudo, demonstrando em que medida a evidência científica pode e deve servir de base para uma intervenção em fisioterapia cujo objetivo é a resolução de problemas dentro do ambiente natural e contexto de vida do indivíduo com a aplicação e sedimentação de conhecimentos teóricos e práticos já apreendidos.

O estágio em questão realizou-se num gabinete de Fisioterapia especialista em neurodesenvolvimento e na Associação de PC de Braga durante um período de 8 meses, (de Outubro a Maio de 2014), do qual resultou um relatório que pretende descrever um processo de raciocínio clínico baseado em conhecimentos atuais da neurociência, apresentado sob a forma de um estudo de série de casos, no âmbito da Fisioterapia em Neurologia Pediátrica.

Vários foram os motivos para a seleção dos locais de estágio nomeadamente: obter um maior número de possíveis participantes; a localização, que devido à sua proximidade facilitam a supervisão e orientação por parte dos docentes da Escola Superior de Tecnologia da Saúde do Porto; disponibilidade e cooperação dos profissionais dos dois locais selecionados e o tipo de intervenção realizada que visa, uma abordagem em equipa composta por várias valências que permitem uma interação constante entre si nomeadamente: Fisioterapia; Terapia Ocupacional; Terapia da Fala, Corpo Medico (Fisiatria, Ortopedia, Pediatria do Desenvolvimento), Serviço Social e Psicologia.

CAPITULO II- FICHAS CLÍNICAS

CASO A

1. Apresentação do caso

A A, corresponde a uma criança do sexo feminino que atualmente tem 10 anos de idade, pré-termo de 31 semanas. O parto ocorreu por cesariana depois uma gravidez normal e vigiada e dois dias após sua mãe ter sido internada por diminuição dos movimentos fetais e hipertermia. Verificou-se presença de mecónio no líquido amniótico e um APGAR de 6/6/9 com necessidade de entubação por apneias e ventilação com ambu.

Logo após o parto A. foi encaminhada para a Unidade de cuidados intensivos do Hospital Maria Pia por prematuridade, sépsis e doença das membranas hielinas grau IV (DMH IV). Necessitou de ventilação mecânica desde o primeiro até ao oitavo dia, deixando de necessitar de O_2 após o décimo segundo dia do nascimento. Ao longo dos 43 dias de internamento, A. foi submetida a várias ecografias transfontanelar apresentando na primeira, uma "hemorragia intra ventricular bilateral mais evidente à direita, hiperecogenicedade periventricular bilateral" e na terceira uma "hemorragia intraventricular bilateral, ectasia ventricular menos marcada e hiperecogenicidade periventricular". Todos os exames realizados posteriormente encontram-se arquivados no Hospital. Só por volta dos 12 meses de idade é que foi comunicado à mãe o diagnóstico que segundo consta em relatórios médicos trata-se de uma "Paralisia Cerebral do tipo diplégia espástica por prematuridade".

Atualmente A. está no 1º ano do 2º ciclo com currículo regular e beneficia de intervenção apenas na Associação de Paralisia Cerebral de Braga nas valências de Terapia Ocupacional (semanal) e Fisioterapia (bi-semanal). É uma criança adaptada socialmente, que acompanha os seus pares nas atividades e participação inerentes à sua idade.

2. Observação com avaliação dos componentes de movimento

A avaliação dos componentes do movimento da sequência de movimento de sentado para de pé, assim como do conjunto postural de sentado e de pé foi realizado no início das sessões para evitar qualquer efeito imediato proveniente da intervenção. Teve-se em conta o alinhamento ósseo e dos planos musculares, o nível de atividade e a base de suporte. Para a tarefa de levantar utilizou-se sempre o mesmo banco de modo a que, a criança estivesse sentada com uma altura ajustada de acordo com a altura da sua perna para que, o posicionamento da coxo-femural, joelhos e pés estejam a 90º. A criança estava descalça e ambos os pés foram mantidos à largura dos ombros.

Momento inicial (M0)

Na criança A, no M0, no conjunto postural sentado verificou-se uma base de suporte assimétrica com transferência de carga passiva sobre o membro inferior direito que se alterou no início da fase I, verificando-se uma transferência de carga no sentido posterior sobre a pélvis, com elevação dos membros inferiores do solo. Posteriormente observou-se dificuldade na transferência de carga no sentido anterior sobre a pélvis, acompanhada por solicitação marcada dos membros superiores como estratégia compensatória, para que a anca comece a levantar-se do banco, verificando-se ainda um desalinhamento dos membros inferiores, sobretudo da coxo-femural esquerda com uma posição supra-medial relativamente ao acetábulo. O desalinhamento dos membros inferiores manteve-se no início da fase II e a relação entre o tronco inferior e as coxo-femurais necessária para a estabilidade dinâmica de modo a que o corpo desloque o seu centro de massa no sentido vertical, foi substituída por uma solicitação marcada dos membros superiores, encurtamento do hemitronco esquerdo e alteração do alinhamento dos pés que permanecem em inversão mais evidente à esquerda com ausência de dorsiflexão a nível da tibiotársica.

Tabela I – Registo de imagem e avaliação do conjunto postural de sentado no M0

Avaliação Inicial do conjunto postural de sentado – MO			

Tabela II – Registo de imagem e avaliação do conjunto postural de pé no M0

Avaliação Inicial do conjunto postural de Pé – MO	
Flexão dos membros inferiores com transferência de carga sobre o membro inferior esquerdo com alteração do alinhamento da coxo-femural esquerda no sentido supra-medial; Dificuldade em recrutar extensão das coxo-femurais;.Base de suporte anteriorizada com projeção anterior do tronco superior; Pouca relação entre os membros inferiores com solicitação constante dos membros superiores para manter a estabilidade posicional.	

Tabela III – Registo de imagem e avaliação da sequência de movimento de sentado para de pé no M0

Avaliação Inicial da sequência de movimento de sentado para de pé – MO

Mediante a avaliação em M0 definiu-se como *Principal Problema* a alteração do alinhamento da coxo-femural esquerda no sentido supra-medial seguindo-se a seguinte *Hipótese Clinica*: a modificação do alinhamento da coxo-femural esquerda vai permitir modificar a distribuição de carga na base de suporte e aumentar a mobilidade da cintura pélvica de modo a promover a relação entre os segmentos proximais (tronco inferior e coxo-femural) e os distais (tibiotársica e pé) tornando os membros inferiores como uma unidade de movimento. Assim definiu-se como *Objetivo Geral:* modificar o alinhamento da coxo-femural esquerda promovendo a sua relação com a base de suporte e como *Objetivos Específicos:* 1) recrutar atividade da coxo-femural; 2) promover a mobilidade dos membros inferiores sobre o tronco; 3) modificar o alinhamento dos pés, e promover uma maior mobilidade ântero-posterior de modo a proporcionar um maior contato dos calcanhares no solo; 4) promover a extensão ativa dos membros inferiores contra gravidade.

A figura abaixo, permite relacionar o principal problema com, os componentes de movimento, assim como alinhamento muscular e articular observado no M0.

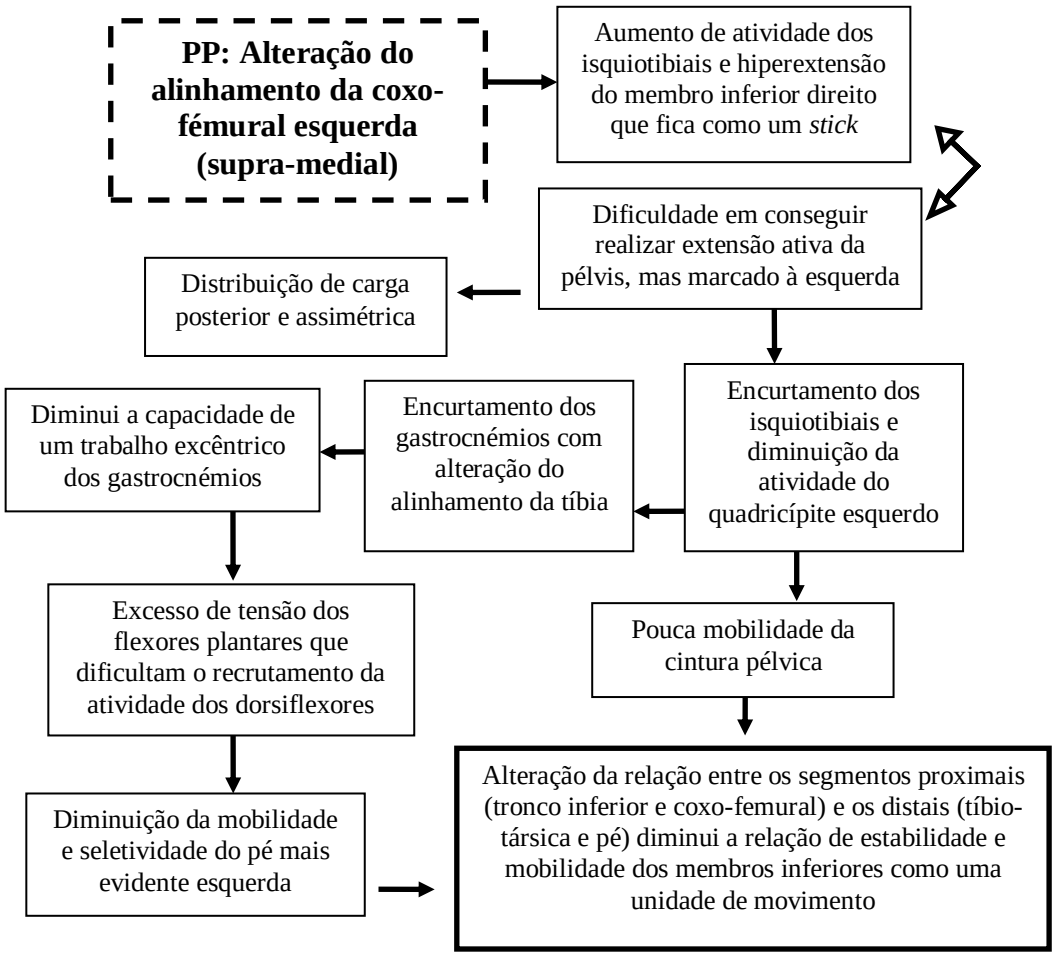

Figura 1 - Esquema representativo do principal problema com descrição das consequentes alterações.

3. Plano de Intervenção

Na tabela abaixo está descrito o plano de intervenção elaborado para a criança A com os objetivos de intervenção, definição dos procedimentos e seleção de estratégias.

Tabela IV - Plano de Intervenção com respetivos objetivos, procedimentos e estratégias

	Procedimentos/ Estratégias	
Objetivo Geral **Modificar o alinhamento da coxo-femural esquerda provendo a sua relação com a base de suporte**	Com o objetivo de recrutar atividade das coxo-femural, através da área chave coxo-femural e planos musculares quadricípite/isquiotibiais, progredindo para pés, facilitar, com recurso a uma bola pequena, os movimentos da cintura pélvica no sentido médio-lateral e póstero-anterior ao mesmo tempo que se mantém a atividade do tronco inferior e dos membros inferiores em extensão com o PIT (ponto de influencia de tónus) de rotação externa.	
	Com o objetivo de promover a mobilidade dos membros inferiores sobre o tronco, através da área chave joelho e pé solicitar flexão/extensão da coxo-femural mantendo o joelho em extensão	
	Com o objetivo de modificar o alinhamento dos pés, e promover uma maior mobilidade ântero-posterior de modo a proporcionar um maior contato dos calcanhares no solo: a) modulou-se a atividade do tricípite sural e promoveu-se a transferência de carga no sentido ântero-posterior e póstero-anterior, b) recrutou-se através da informação somatossensorial a atividade dos dorsiflexores, mantendo a extensão de joelho e o alinhamento com a coxo-femural.	
	Com o objetivo de promover a extensão ativa dos membros inferiores contra gravidade facilitou-se, inicialmente, com referencia anterior, a relação entre coxo-femural e tronco, assim como coxo-femural e pé através das áreas chave coxo-femural e informação somatossensorial sobre os isquitibiais e /ou quadricípite, progredindo para a retirada da referência anterior.	

4. Resultados da observação /avaliação/ classificação

4.1 Observação com avaliação dos componentes de movimento no M1.

Após 3 meses de intervenção verificou-se, no M1, uma modificação favorável particularmente na sequência de movimente de SPP, nomeadamente, uma base de suporte mais simétrica e uma imediata transferência de carga do tronco no sentido anterior sobre os membros inferiores no início da fase I contudo, ainda se notou solicitação marcada dos membros superiores e desalinhamento do membro inferior esquerdo apesar de parecer que ocorre durante a sequência uma melhor relação entre os segmentos proximais e distais.

Tabela V - Registo de imagem e avaliação da sequência de movimento de sentado para de pé no M1

Avaliação da sequência de movimento de sentado para de pé – M1

4.2 Teste de Medida das Funções Motoras (TMFM-88)

O TMFM-88 foi aplicado antes 50 minutos de iniciar a sessão de intervenção, havendo preparação prévia do espaço e dos materiais necessários para o efeito que foram os mesmos nos dois momentos de avaliação. Na tabela VI estão representados os *scores* obtidos nas 5 dimensões da TMFM (88), assim como os resultados totais no MO e M1.

Através dos *scores* obtidos, após os 3 meses de intervenção a criança A, obteve evolução na dimensão B, D e E, sendo a D a que apresentou maior diferença.

Tabela VI - Resultados obtidos na TMFM (88) no M0 e M1

TMFM (88)		
Dimensão	**M0**	**M1**
A - Decúbitos e rolar	100.00	100.00
B – Sentar	85.00	95.00
C – Gatinhar e Ajoelhar	78.57	78.57
D – Posição de Pé	46.15	69.23
E – Andar, Correr e Saltar	50.00	54.17
Total	71.95	79.39

4.3 Classificação Internacional de Funcionalidade, Incapacidade e Saúde: versão crianças e jovens (CIF-CJ)

Na tabela VII, encontram-se os resultados obtidos nos dois momentos de avaliação respetivos aos itens das funções e estruturas do corpo e das atividades e participação da CIF – CJ. Através da análise dos qualificadores verificou-se que após 3 meses de intervenção a criança A, obteve alterações positivas em todos os itens em análise. Relativamente às atividades e participação as evoluções refletiram nas capacidades mantendo-se aos qualificadores do desempenho.

Tabela VII - Resultados obtidos na CIF-CJ no M0 e M1

CIF-CJ				
	Itens	Código	Qualificador	
			M0	M1
Funções do corpo	Mobilidade geral das articulações	b7102	.3	.2
	Estabilidade generalizada das articulações	b7152	.3	.2
Estruturas do corpo	Músculos da perna	s75012	.3	.2
	Articulações do tornozelo e articulações do pé e dedos	s75021	.3	.3
	Músculos do tornozelo e do pé	s75022	.3	.2
Atividades e Participação	Pôr-se em pé	d4104	.23	.22
	Mudar o centro de gravidade do corpo	d4106	.23	.22
	Permanecer sentado	d4153	.12	.11
	Permanecer em pé	d4154	.23	.22

CASO B

1. Apresentação do caso

A criança B corresponde a uma criança do género feminino, com 13 anos de idade, pré-termo de 36 semanas. Tem um historial de gravidez complicada de diabetes gestacional, controlada dieteticamente. Apesar de, com este tempo de gestação, o período crítico de mielinização estar já ultrapassado, o SN Central encontra-se agora num período de maior vulnerabilidade quanto a agressões externas (Freeman, 2007). À nascença apresentava uma aparência e exame neurológico normais. A partir dos 3-4 meses notou-se uma hipotonia muscular, inicialmente de predomínio distal, progressivamente mais notória e assimétrica. Os exames complementares de diagnóstico demonstraram uma leucomalácia periventricular com assimetria ventricular à direita. Possui um diagnóstico de PC, de provável etiologia pré-natal, com características de uma diplégia espástica leve. A nível cognitivo-comportamental e visual não apresenta alterações, sendo uma criança perfeitamente adaptada socialmente, com um nível elevado de atividade e participação. É totalmente autónoma, frequenta o 8º ano do ensino regular, estuda música (flauta) e pratica equitação. Realiza fisioterapia duas vezes por semana no Gabinete especialista em neurodesenvolvimento desde os 18 meses de idade.

2. Observação com avaliação dos componentes de movimento

A avaliação dos componentes do movimento da sequência de movimento de sentado para de pé, assim como do conjunto postural de sentado e de pé foi realizado no início das sessões para evitar qualquer efeito imediato proveniente da intervenção. Teve-se em conta o alinhamento ósseo e dos planos musculares, o nível de atividade e a base de suporte. Para a tarefa de levantar utilizou-se sempre o mesmo banco de modo a que, a criança estivesse sentada com uma altura ajustada de acordo com a altura da sua perna para que, o posicionamento da coxo-femural, joelhos e pés estejam a 90º. A criança estava descalça e ambos os pés foram mantidos à largura dos ombros.

Momento inicial (M0)

Na criança B, no M0 verificou-se no conjunto postural de sentado, um aumento da atividade do gémeo interno, dos músculos intrínsecos do pé e da fáscia plantar com uma torção tibial, assim como alteração do alinhamento do calcâneo, cuboide e navicular. Esta alteração do alinhamento dificultou a mobilidade do pé e o caminhar da tíbia no sentido

anterior desencadeando compensações como uma marcada transferência de carga no sentido anterior com exagerada solicitação dos membros superiores para que a anca comece a levantar-se do banco, assim como a anteriorização da cabeça, como substituição da relação do tronco inferior com os membros inferiores. Estas compensações acentuaram-se no inicio da fase II, ocorrendo assim uma solicitação constante dos músculos extensores dos dedos, mais evidente à direita, assim como, assimetria no tronco uma vez que parece existir melhor relação do hemitronco direito com o MID comparativamente ao lado contralateral.

Tabela I - Registo de imagem e avaliação do conjunto postural de sentado no M0

Avaliação Inicial do conjunto postural de sentado – MO		

Tabela II - Registo de imagem e avaliação do conjunto postural de pé no MO

Avaliação Inicial do conjunto postural de Pé – MO	
	
Base de suporte anteriozada com solicitação da lordose lombar e hiperextensão do joelho como pontos de fixação; Aumento de atividade do gémeo interno, músculos intrínsecos do pé e fáscia plantar com consequente torção tibial; Alteração do alinhamento do calcâneo, cubóide e navicular	

Tabela III - Registo de imagem e avaliação da sequência de movimento de sentado para de pé no M0

Avaliação Inicial da sequência de movimento de sentado para de pé – MO

Mediante a avaliação em M0 definiu-se como *Principal Problema* a alteração da mobilidade dos pés bilateralmente (++esquerda) seguindo-se a seguinte *Hipótese Clinica*: O aumento da mobilidade dos pés permite potenciar a qualidade da transferência de carga nos diferentes planos melhorando a relação entre estruturas distais (tibiotársica e pé) e proximais (coxo-femural). Assim definiu-se como *Objetivo Geral:* Promover a relação entre o pé e a cintura pélvica e como *Objetivos Específicos:* a) recrutar atividade das coxo-femurais com transferência de carga para os pés; 2) modular a atividade do tricípite sural e modificar o alinhamento dos pés; 3) promover a mobilidade da cintura pélvica; 4) promover a relação entre a coxo-femural/pé e pé/ coxo-femural.

A figura abaixo, permite relacionar o principal problema com, os componentes de movimento, assim como alinhamento muscular e articular observado no M0.

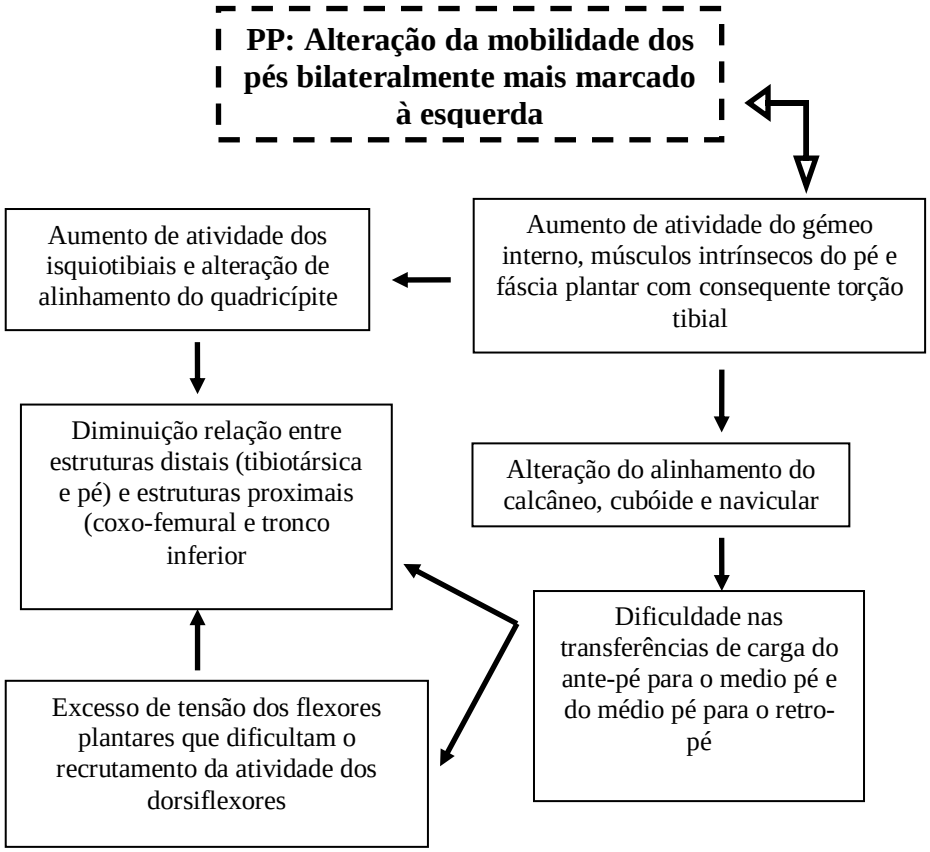

Figura 1 - Esquema representativo do principal problema com descrição das consequentes alterações.

3. Plano de Intervenção

Na tabela abaixo está descrito o plano de intervenção elaborado para a criança B com os objetivos de intervenção, definição dos procedimentos e seleção de estratégias.

Tabela IV - Plano de Intervenção com respetivos objetivos, procedimentos e estratégias

	Procedimentos/estratégias	
Objetivo Geral **Promover a relação entre o pé e a cintura pélvica**	Com o objetivo de recrutar atividade das coxo-femurais com transferência de carga para os pés facilitar através da informação somatossensorial sobre o quadricípite, a extensão ativa das coxo-femurais, mantendo o alinhamento da cabeça e a relação do tronco superior com o tronco inferior.	
	Com o objetivo de modular a atividade do tricípite sural e modificar o alinhamento dos pés, recrutar através da informação somatossensorial sobre o dorso do pé a atividade dos dorsiflexores e através da informação somatossensorial sobre o tricípite sural promover o seu alongamento, facilitando-se a mobilidade e o contato dos calcanhares no solo através de movimentos no sentido ântero-posterior com consequente alongamento da fáscia plantar.	
	Com o objetivo de promover a mobilidade da cintura pélvica, através da área chave coxo-femural e tronco facilitar a transferência de carga no sentido póstero-anterior e ântero-posterior promovendo consequentemente a relação entre os isquiotibiais e quadricípite, mantendo o tronco inferior ativo.	
	Com o objetivo de promover a relação entre a coxo-femural/pé e pé/ coxo-femural, recrutar através das áreas chave coxo-femural e/ou relação quadricípite /isquiotibiais a atividade da coxo-femural, facilitando-se assim a transferência de carga no sentido anterior e médio-lateral em relação à base de suporte simétrica ou assimétrica.	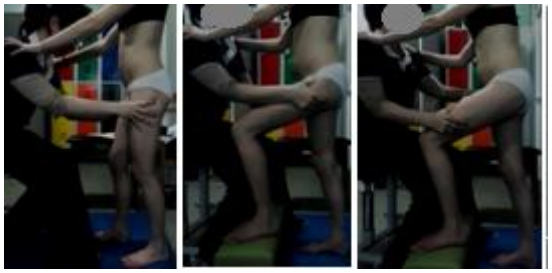

4. Resultados da observação /avaliação/ classificação

4.1 Observação com avaliação dos componentes de movimento no M1

Após 3 meses de intervenção no M1, apesar de ainda se observar alterações do alinhamento do calcâneo, cuboide e navicular, em termos musculares constatou-se uma modulação da atividades do gémeo interno, músculos intrínsecos do pé e fáscia plantar que permitiu uma maior mobilidade do pé no sentido póstero-anterior necessária para que a transferência do centro de massa no sentido anterior e posteriormente no sentido vertical tivesse sido realizado, particularmente na sequência de movimente de SPP com menos compensações e com uma melhor relação do tronco com os membros inferiores.

Tabela V- Registo de imagem e avaliação da sequência de movimento de sentado para de pé no M1

Avaliação da sequência de movimento de sentado para de pé – M1

4.2 Teste de Medida das Funções Motoras (TMFM-88)

O TMFM-88 foi aplicado antes 50 minutos de iniciar a sessão de intervenção, havendo preparação prévia do espaço e dos materiais necessários para o efeito que foram os mesmos nos dois momentos de avaliação. Na tabela VI estão representados os *scores* obtidos nas 5 dimensões da TMFM (88), assim como os resultados totais no MO e M1. Através dos *scores* obtidos, após os 3 meses de intervenção a criança B, não modificou o score obtido no M0 uma vez que a pontuação máxima manteve-se no M1.

Tabela VI - Resultados obtidos na TMFM (88) no M0 e M1

TMFM (88)		
Dimensão	**M0**	**M1**
A - Decúbitos e rolar	100.00	100.00
B – Sentar	100.00	100.00
C – Gatinhar e Ajoelhar	100.00	100.00
D – Posição de Pé	100.00	100.00
E – Andar, Correr e Saltar	100.00	100.00
Total	100.00	100.00

4.3 Classificação Internacional de Funcionalidade, Incapacidade e Saúde: versão crianças e jovens (CIF-CJ)

Na tabela VII, encontram-se os resultados obtidos nos dois momentos de avaliação respetivos aos itens das funções e estruturas do corpo e das atividades e participação da CIF – CJ. Através da análise dos qualificadores verificou-se que após 3 meses de intervenção a B, obteve alterações positivas em todos os itens das estruturas e funções do corpo assim como nas atividades e participação melhorando assim o seu desempenho.

Tabela VII - Resultados obtidos na CIF-CJ no M0 e M1

CIF-CJ				
	Itens	Código	Qualificador	
			M0	M1
Funções do corpo	Mobilidade geral das articulações	b7102	.1	.1
	Estabilidade generalizada das articulações	b7152	.1	.1
Estruturas do corpo	Músculos da perna	s75012	.2	.1
	Articulações do tornozelo e articulações do pé e dedos	s75021	.3	.2
	Músculos do tornozelo e do pé	s75022	.3	.2
Atividades e Participação	Pôr-se em pé	d4104	.12	.01
	Mudar o centro de gravidade do corpo	d4106	.11	.01
	Permanecer sentado	d4153	.01	.00
	Permanecer em pé	d4154	.01	.00

.

CASO E

1. Apresentação do caso

O E corresponde a uma criança do sexo masculino nascido por cesariana, pré-termo de 27 semanas. Teve que colocar um *shunt* para o controlo da hidrocefalia, chamado de derivação que consiste num tubo plástico inserido inteiramente dentro da pele criando uma nova via para o líquido encafaloriquidiano. Para além da hidrocefalia os exames complementares revelaram uma leucomalácia periventricular.

Atualmente o E tem 10 anos de idade, está no 5º ano de escolaridade regular com bom desempenho académico autonomia nos diferentes contextos de vida. Realiza fisioterapia desde os primeiros meses de vida e continua duas vezes por semana no gabinete especializado em neurodesenvolvimento.

2. Observação com avaliação dos componentes de movimento

A avaliação dos componentes do movimento da sequência de movimento de sentado para de pé, assim como do conjunto postural de sentado e de pé foi realizado no início das sessões para evitar qualquer efeito imediato proveniente da intervenção. Teve-se em conta o alinhamento ósseo e dos planos musculares, o nível de atividade e a base de suporte. Para a tarefa de levantar utilizou-se sempre o mesmo banco de modo a que, a criança estivesse sentada com uma altura ajustada de acordo com a altura da sua perna para que, o posicionamento da coxo-femural, joelhos e pés estejam a 90º. A criança estava descalça e ambos os pés foram mantidos à largura dos ombros.

Momento inicial (M0)

A criança E, no conjunto postural sentado, no M0, demonstrou uma acentuada extensão do tronco superior com anteversão da cabeça e pouca relação do tronco com os membros inferiores devido a uma distribuição de carga na BS no sentido posterior e sobre a coxo-femural direita, com alteração do alinhamento da coxo-femural esquerda no sentido supra medial. A distribuição de carga no sentido posterior sobre a pélvis foi mais evidente no momento inicial da fase I com elevação dos membros inferiores do solo, ou seja, verificou-se um impulsionamento dos membros inferiores no sentido do tronco para iniciar a sequência, em detrimento de um ajuste vertical do tronco sobre a base de suporte para um posterior deslocamento no sentido anterior. Constatou-se ainda que desde o início da sequência de movimento, os membros superiores e a anteversão da cabeça mantiveram-se como ponto de fixação e que a transferência de carga ao longo da mesma foi assimétrica e passiva sobre o

membro inferior esquerdo não permitindo uma relação do tronco inferior com os membros inferiores. À medida que o centro de massa foi deslocado no sentido vertical foi possível observar compensações como adução dos membros inferiores, ausência de dorsiflexão a nível da tibiotársica esquerda e alteração do alinhamento do pé direito que aumenta a sua inversão.

Tabela I - Registo de imagem e avaliação do conjunto postural de sentado no M0

Avaliação Inicial do conjunto postural de sentado – MO		

Tabela II - Registo de imagem e avaliação do conjunto postural de pé no MO

Avaliação Inicial do conjunto postural de Pé – MO	
Exagerada extensão do tronco com anteversão da cabeça; Diminuição da atividade do tronco inferior; Pouca relação do tronco superior com o inferior; Alteração do alinhamento da coxo-femural esquerda no sentido supra medial; Transferência de carga passiva sobre a coxo-femural esquerda; Estabilidade posicional dos membros inferiores em extensão; Alteração do alinhamento do pé	

Tabela III - Registo de imagem e avaliação da sequência de movimento de sentado para de pé no M0

Avaliação Inicial da sequência de movimento de sentado para de pé – MO

Mediante a avaliação em M0 definiu-se como *Principal Problema:* Diminuição da atividade do tronco inferior, seguindo-se a seguinte *Hipótese Clinica*: O recrutamento da atividade do tronco inferior, com modulação da atividade dos abdominais e dos extensores, permite uma melhor relação do tronco superior com o tronco inferior e deste com os membros inferiores. Assim, definiu-se como *Objetivo Geral:* Recrutar a atividade do tronco sobre os membros inferiores e como *Objetivos Específicos:* 1) promover a relação entre o tronco superior e o tronco inferior; 2) modular a atividade do tricípite sural e modificar o alinhamento dos pés; 3) promover a relação do tronco inferior com os membros inferiores contra-gravidade.

A figura abaixo, permite relacionar o principal problema com, os componentes de movimento, assim como alinhamento muscular e articular observado no M0.

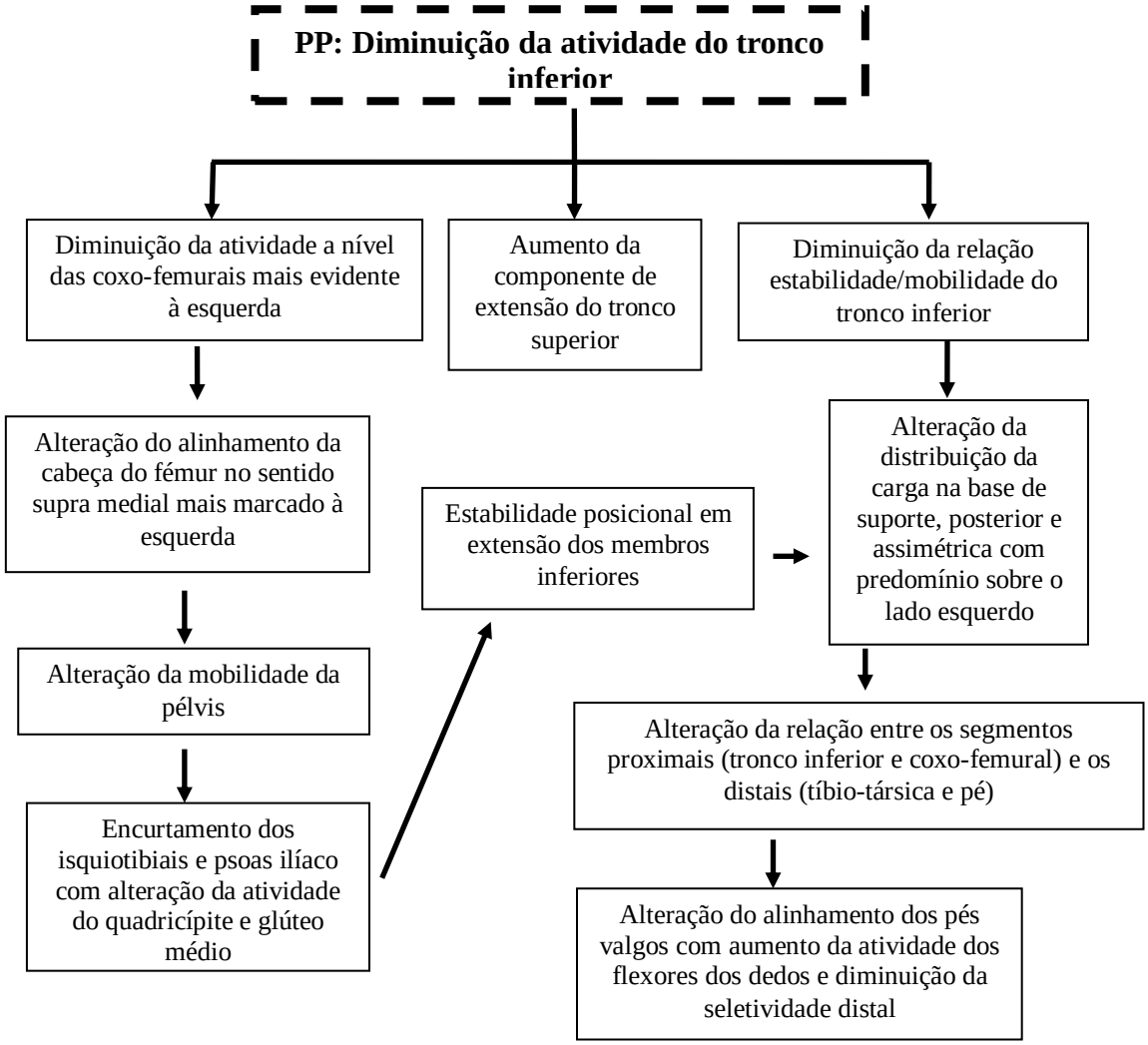

Figura 1 - Esquema representativo do principal problema com descrição das consequentes alterações.

3. Plano de Intervenção

Na tabela abaixo está descrito o plano de intervenção elaborado para a criança E com os objetivos de intervenção, definição dos procedimentos e seleção de estratégias.

Tabela IV - Plano de Intervenção com respetivos objetivos, procedimentos e estratégias

	Procedimentos/estratégias	
Objetivo Geral **Recrutar a atividade do tronco sobre os Membros inferiores**	Com o objetivo de promover a relação entre o tronco superior e o tronco inferior, solicitar à criança que com as suas mãos toque nas mãos do terapeuta (que poderá variar a posição dos seus membros superiores), de modo a promover a flexão do tronco e a correta direção do movimento solicitado, que se inicia a partir de um decúbito dorsal elevado mantendo os membros inferiores em flexão.	
	Com o objetivo de modular a atividade do tricípite sural e modificar o alinhamento dos pés, recrutar através da informação somatossensorial sobre o dorso do pé a atividade dos dorsiflexores e através da informação somatossensorial sobre os tricípite sural promover o seu alongamento facilitando a mobilidade e o contato dos calcanhares no solo através de movimentos no sentido ântero-posterior e medio-laterais.	
	Com o objetivo de promover a relação do tronco inferior com os membros inferiores contra-gravidade, (a) através da área chave grelha costal de modo a promover a relação do tronco superior com o tronco inferior ao mesmo tempo que facilita a transferência de carga no sentido anterior e vertical; (b) através da área chave tronco inferior de modo a recrutar atividade abdominal e através da área chave pélvis de modo a promover o seu alinhamento facilitar a mobilidade dos membros inferiores dentro da base de suporte.	

4. Resultados da observação /avaliação/ classificação

4.1 Observação com avaliação dos componentes de movimento no M1

Após 3 meses de intervenção verificou-se, no M1 particularmente na sequência de movimente de SPP que algumas das compensações verificadas no M0 foram substituídas pela realização da sequência de movimento com transferência de carga mais simétrica e com uma relação do tronco inferior com os membros inferiores mais adequada que favoreceu o alinhamento articular e segmentar necessário para uma melhor relação das estruturas proximais com as distais que demonstraram alterações positivas no seu alinhamento.

Tabela V - Registo de imagem e avaliação da sequência de movimento de sentado para de pé no M1

Avaliação da sequência de movimento de sentado para de pé – M1

4.2 Teste de Medida das Funções Motoras (TMFM-88)

O TMFM-88 foi aplicado antes 50 minutos de iniciar a sessão de intervenção, havendo preparação prévia do espaço e dos materiais necessários para o efeito que foram os mesmos nos dois momentos de avaliação. Na tabela VI estão representados os *scores* obtidos nas 5 dimensões da TMFM (88), assim como os resultados totais no MO e M1. Através dos *scores* obtidos, após os 3 meses de intervenção a criança E, obteve evolução na dimensão D e E, sendo a D a que apresentou maior diferença.

Tabela VI - Resultados obtidos na TMFM (88) no M0 e M1

TMFM (88)		
Dimensão	**M0**	**M1**
A - Decúbitos e rolar	100.00	100.00
B – Sentar	90.00	90.00
C – Gatinhar e Ajoelhar	78.57	78.57
D – Posição de Pé	46.15	61.54
E – Andar, Correr e Saltar	58.33	62.50
Total	74.61%	78.52%

1.1. Classificação Internacional de Funcionalidade, Incapacidade e Saúde: versão crianças e jovens (CIF-CJ)

Na tabela VII, encontram-se os resultados obtidos nos dois momentos de avaliação respetivos aos itens das funções e estruturas do corpo e das atividades e participação da CIF – CJ. Através da análise dos qualificadores verificou-se que após 3 meses de intervenção a criança E, obteve alterações positivas na mobilidade geral das articulações e na atividade dos músculos da perna assim como nas atividades e participação modificando não só o seu desempenho como também a sua capacidade.

Tabela VII - Resultados obtidos na CIF-CJ no M0 e M1

CIF-CJ				
	Itens	Código	Qualificador	
			M0	M1
Funções do corpo	Mobilidade geral das articulações	b7102	.3	.2
	Estabilidade generalizada das articulações	b7152	.2	.2
Estruturas do corpo	Músculos da perna	s75012	.3	.2
	Articulações do tornozelo e articulações do pé e dedos	s75021	.3	.3
	Músculos do tornozelo e do pé	s75022	.3	.3
Atividades e Participação	Pôr-se em pé	d4104	.23	.12
	Mudar o centro de gravidade do corpo	d4106	.23	.12
	Permanecer sentado	d4153	.12	.11
	Permanecer em pé	d4154	.23	.12

CASO F

1. Apresentação do caso

A F. é uma criança com 10 anos de idade do sexo feminino que nasceu, prematura, por parto eutócico, às 25 semanas de gestação (descolamento prematuro da placenta prévia e ruptura das bolsas, 8 dias antes do parto), com febre materna periparto, sem corticoterapia prénatal. Nasceu com muito baixo peso (895g), APGAR 4 (1´)/ 7(5´), com necessidade de entubação (TET) imediata.

Foi diagnosticada doença das membranas hialinas grave (grau IV) com evolução para displasia broncopulmonar severa, enfisema intersticial pulmonar, cardiopatia congénita (canal arterial patente) corrigida cirurgicamente no final do 1º mês de vida. No 15º dia de vida teve uma intercorrência infeciosa e no 137º dia uma paragem cardio-respiratória prolongada. Prosseguiu em neonatologia com necessidade de ventilação mecânica, com quadro respiratório grave e instável, associada a infeções respiratórias e quadros de Septicemias. Realizou traqueostomia em 22/08/2004. Progrediu lentamente o desmame ventilatório e iniciou ventilação com BIPAP a tempo inteiro. Foi submetida a cirurgia de correção para o refluxo gastro-esofágico e colocada PEG em 22/02/2005 (de acordo com relatório de alta).

Após alta (24/08/2005), progrediu com redução gradual e lenta da oxigenoterapia e dos parâmetros ventilatórios, com retirada da ventilação diurna, gradual, no início do ano de 2007. Entre 2006 e 2009 apresentou vários episódios de infeção respiratória, por ano, alguns deles associados a otite média serosa e obstrução das vias aéreas superiores. Em Junho /08 apresentou convulsão tónica generalizada e prolongada, durante episódio febril. Em 2009 foram realizadas duas tentativas de suspensão da ventilação mecânica noturna, sem sucesso, mas conseguindo boa adaptação a máscara facial. Em 2010 encerrou traqueostomia e, posteriormente, teve três infeções pulmonares (apresenta bronquiectasias ao nível do lobo inferior do pulmão direito).

Apresenta leucomalácia periventricular, mas os resultados obtidos não foram conclusivos quanto à extensão da lesão. Fez potenciais evocados auditivos em 2007, sem alterações.

Atualmente está integrada numa unidade de apoio especializado e beneficia de Fisioterapia 2 vezes por semana num gabinete de fisioterapia especializado em neurodesenvolvimento.

2. Observação com avaliação dos componentes de movimento

A avaliação dos componentes do movimento da sequência de movimento de sentado para de pé, assim como do conjunto postural de sentado e de pé foi realizado no início das sessões para evitar qualquer efeito imediato proveniente da intervenção. Teve-se em conta o alinhamento ósseo e dos planos musculares, o nível de atividade e a base de suporte. Para a tarefa de levantar utilizou-se sempre o mesmo banco de modo a que, a criança estivesse sentada com uma altura ajustada de acordo com a altura da sua perna para que, o posicionamento da coxo-femural, joelhos e pés estejam a 90º. A criança estava descalça e ambos os pés foram mantidos à largura dos ombros.

Momento inicial (M0)

Na criança F no M0, observou-se uma marcada assimetria da base de suporte e do alinhamento dos membros superiores e membros inferiores que se acentuaram ao longo da sequência de movimento. Assim, na fase I ocorreu uma transferência de carga assimétrica no sentido anterior sobre o membro inferior direito com encurtamento do hemitronco esquerdo, exagerada anteversão da cabeça e dos ombros que também realizaram elevação. Os membros inferiores demarcaram a alteração do alinhamento à medida que foi necessário uma deslocação do centro de massa no sentido vertical impedindo uma base de suporte estável, uma vez que, o pé direito evidenciou inversão e o pé esquerdo não realizou contato do calcanhar com o solo. Além disso, os membros superiores permaneceram como pontos de fixação que aumentaram a sua solicitação quando a pélvis deixou o banco e foi necessário entrar na gravidade, não sendo visível a graduação do movimento uma vez que se passou de um componente de flexão para extensão.

Tabela I - Registo de imagem e avaliação do conjunto postural de sentado no M0

Avaliação Inicial do conjunto postural de sentado – MO		

Tabela II - Registo de imagem e avaliação do conjunto postural de pé no MO

Avaliação Inicial do conjunto postural de Pé – MO	
Estabilidade posicional com extensão dos membros inferiores com base de suporte alargada; Transferência de carga sobre o membro inferior direito	

Tabela III - Registo de imagem e avaliação da sequência de movimento de sentado para de pé no M0

Avaliação Inicial da sequência de movimento de sentado para de pé – MO

Mediante a avaliação em M0 definiu-se como *Principal Problema:* Alteração da relação do tronco com os membros inferiores, seguindo-se a seguinte *Hipótese Clinica*: A modificação da relação do tronco com os membros inferiores promove a relação do tronco superior com o tronco inferior, e facilita o alinhamento dos membros inferiores na base de suporte. Assim, definiu-se como *Objetivo Geral:* promover a relação do tronco sobre os

membros inferiores em diferentes conjuntos posturais e como *Objetivos Específicos:* 1) facilitar a relação entre tronco superior e tronco inferior e vice-versa; 2) promover a relação entre tronco inferior e coxo-femurais; 3) recrutar função extensora do tronco sobre os membros inferiores.

A figura abaixo, permite relacionar o principal problema com, os componentes de movimento, assim como alinhamento muscular e articular observado no M0.

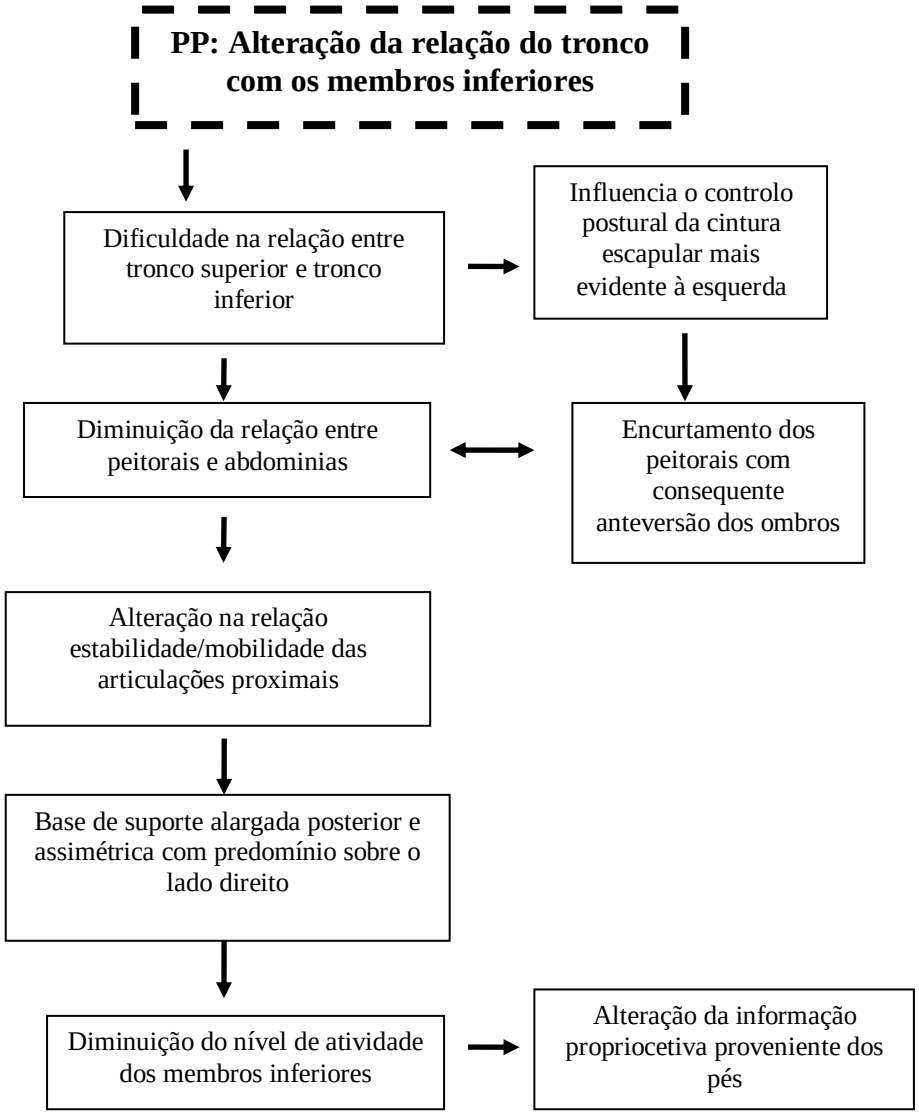

Figura 1 - Esquema representativo do principal problema com descrição das consequentes alterações.

3. Plano de Intervenção

Na tabela abaixo está descrito o plano de intervenção elaborado para a criança F com os objetivos de intervenção, definição dos procedimentos e seleção de estratégias.

Tabela IV - Plano de Intervenção com respetivos objetivos, procedimentos e estratégias

	Procedimentos/estratégias	
Objetivo Geral **Promover a relação do tronco sobre os membros inferiores em diferentes conjuntos posturais**	Com o objetivo de facilitar a relação entre tronco superior e tronco inferior e vice-versa facilitar sequências de movimento que impliquem a utilização dos membros superiores e componentes de rotação do tronco, através da área chave grelha costal.	
	Com o objetivo de promover a relação entre tronco inferior e coxo-femurais, recrutar atividade dos abdominais e extensores da coxo-femural, através da área chave tronco inferior e coxo-femural, mantendo referência anterior de modo a que a informação propriocetiva da mão consiga manter o alinhamento necessário para recrutar atividade do tronco superior.	
	Com o objetivo de recrutar função extensora do tronco sobre os membros inferiores, através das áreas chave grelha costal e /ou cintura pélvica recrutar atividade do tronco superior sobre o inferior transferindo carga sobre a cintura pélvica e pés enquanto realiza uma atividade com os membros superiores que implique a elevação ao nível ou ligeiramente acima das omoplatas de modo a que seja possível transferência carga sobre um dos membros superiores com libertação do outro com movimentos de pequena amplitude.	

4. Resultados da observação /avaliação/ classificação

4.1 Observação com avaliação dos componentes de movimento no M1

Após o período de intervenção, no M1, a criança F, particularmente na sequência de movimente de SPP demonstrou uma base de suporte mais simétrica e uma melhor relação entre as estruturas proximais com as distais que permaneceram em contato com o solo e permitiram maior estabilidade dinâmica e graduação de movimento à medida que o corpo se deslocava no sentido anterior e posteriormente no sentido vertical.

Tabela V - Registo de imagem e avaliação da sequência de movimento de sentado para de pé no M1

Avaliação da sequência de movimento de sentado para de pé – M1

4.2 Teste de Medida das Funções Motoras (TMFM-88)

O TMFM-88 foi aplicado antes 50 minutos de iniciar a sessão de intervenção, havendo preparação prévia do espaço e dos materiais necessários para o efeito que foram os mesmos nos dois momentos de avaliação. Na tabela VI estão representados os *scores* obtidos nas 5 dimensões da TMFM (88), assim como os resultados totais no MO e M1. Através dos *scores* obtidos, após os 3 meses de intervenção a criança F, obteve evolução na dimensão E.

Tabela VI - Resultados obtidos na TMFM (88) no M0 e M1

TMFM (88)		
Dimensão	**M0**	**M1**
A - Decúbitos e rolar	100.00	100.00
B – Sentar	95.00	95.00
C – Gatinhar e Ajoelhar	100.00	100.00
D – Posição de Pé	69.23	69.23
E – Andar, Correr e Saltar	50.00	58.33
Total	82.85%	84.51%

4.3 Classificação Internacional de Funcionalidade, Incapacidade e Saúde: versão crianças e jovens (CIF-CJ)

Na tabela VII, encontram-se os resultados obtidos nos dois momentos de avaliação respetivos aos itens das funções e estruturas do corpo e das atividades e participação da CIF – CJ. Através da análise dos qualificadores verificou-se que após os 3 meses de intervenção a criança F, obteve alterações positivas na estabilidade generalizada das articulações assim como na capacidade em realizar as atividades.

Tabela VII - Resultados obtidos na CIF-CJ no M0 e M1

CIF-CJ				
	Itens	Código	Qualificador	
			M0	M1
Funções do corpo	Mobilidade geral das articulações	b7102	.1	.1
	Estabilidade generalizada das articulações	b7152	.3	.2
Estruturas do corpo	Músculos da perna	s75012	.2	.2
	Articulações do tornozelo e articulações do pé e dedos	s75021	.2	.2
	Músculos do tornozelo e do pé	s75022	.2	.2
Atividades e Participação	Pôr-se em pé	d4104	.23	.22
	Mudar o centro de gravidade do corpo	d4106	.12	.11
	Permanecer sentado	d4153	.23	.22
	Permanecer em pé	d4154	.12	.11

CASO P

1. Apresentação do caso

O P corresponde a uma criança do sexo masculino nascido por cesariana, pré-termo de 34 semanas. Tem diagnóstico de Paralisia Cerebral por prematuridade com consequente leucomalacia periventricular. Atualmente tem 15 anos de idade, está no 8º ano de escolaridade, contudo demonstra dificuldades de aprendizagem. Este demonstra ser uma criança autónoma em todas as atividades da vida diária ainda que á custa de diversas estratégias compensatórias que a longo prazo podem contribuir para o agravamento do seu quadro motor.

2. Observação com avaliação dos componentes de movimento

A avaliação dos componentes do movimento da sequência de movimento de sentado para de pé, assim como do conjunto postural de sentado e de pé foi realizado no início das sessões para evitar qualquer efeito imediato proveniente da intervenção. Teve-se em conta o alinhamento ósseo e dos planos musculares, o nível de atividade e a base de suporte. Para a tarefa de levantar utilizou-se sempre o mesmo banco de modo a que, a criança estivesse sentada com uma altura ajustada de acordo com a altura da sua perna para que, o posicionamento da coxo-femural, joelhos e pés estejam a 90º. A criança estava descalça e ambos os pés foram mantidos à largura dos ombros.

Momento inicial (M0)

A criança P, no M0, no conjunto postural sentado, evidenciou alterações no alinhamento dos membros inferiores, sobretudo da coxo-femural esquerda com uma posição supra-medial relativamente ao acetábulo e no alinhamento dos pés com evidente valgismo mais marcado à esquerda. No início da sequência os membros inferiores tiveram necessidade de se aproximar do banco para que o tronco conseguisse deslocar-se no sentido anterior e à medida que é necessário a transferência do centro de massa no sentido vertical, as alterações analisadas no conjunto postural sentado acentuaram-se com transferência de carga assimétrica, marcada adução dos membros inferiores, encurtamento do tronco à direita e solicitação dos membros superiores para que a anca comece a levantar-se do banco.

Tabela I - Registo de imagem e avaliação do conjunto postural de sentado no M0

Avaliação Inicial do conjunto postural de sentado – MO		

Tabela II - Registo de imagem e avaliação do conjunto postural de pé no MO

Avaliação Inicial do conjunto postural de Pé – MO	
Flexão do tronco com anteversão da cabeça; Diminuição da atividade do tronco inferior; Pouca relação do tronco superior com o inferior; Alteração do alinhamento das coxo-femurais mais evidente à esquerda no sentido supra media; Flexão marcada das coxo-femurais com dificuldade em entrar na extensão; Transferência de carga passiva sobre a coxo-femural direita com encurtamento desse hemitronco; Estabilidade posicional dos membros inferiores em flexão com adução e rotação medial; Alteração do alinhamento do pé mais evidente à esquerda	

Tabela III - Registo de imagem e avaliação da sequência de movimento de sentado para de pé no M0

Avaliação Inicial da sequência de movimento de sentado para de pé – MO

Mediante a avaliação em M0 definiu-se como *Principal Problema:* Diminuição da mobilidade das coxo-femurais (++ esquerda) seguindo-se a seguinte *Hipótese Clinica*: O aumento da mobilidade das coxo-femurais promove o aumento do seu nível de atividade, assim como do tronco inferior, facilitando a relação entre segmentos proximais e distais em atividades contra gravidade. Assim, definiu-se como *Objetivo Geral:* promover a mobilidade dos membros inferiores e a sua relação com a base de suporte e como *Objetivos Específicos:* 1) facilitar extensão ativa dos membros inferiores com consequente alongamento dos isquiotibiais e tricípite sural; 2) promover a extensão do tronco sobre os membros inferiores; 3) promover a atividade dos dorsiflexores; 4) promover a extensão ativa dos membros inferiores contra-gravidade e a relação entre tronco/coxo-femural e coxo-femural/pé.

A figura abaixo, permite relacionar o principal problema com, os componentes de movimento, assim como alinhamento muscular e articular observado no M0.

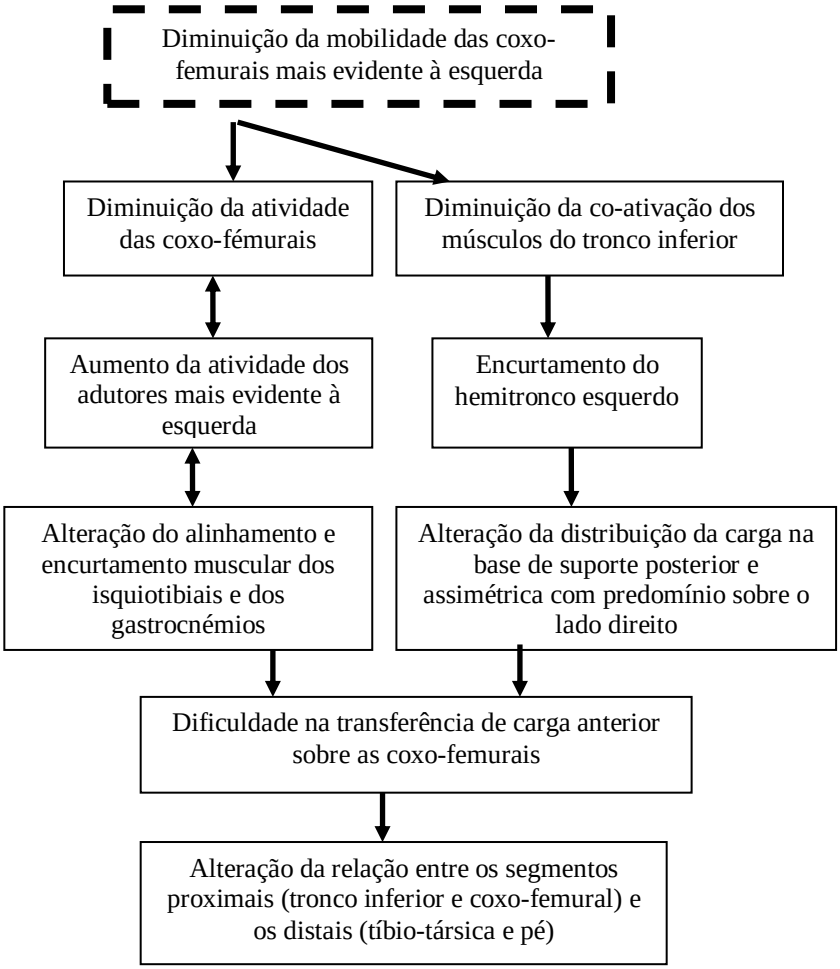

Figura 1 - Esquema representativo do principal problema com descrição das consequentes alterações

3. Plano de Intervenção

Na tabela abaixo está descrito o plano de intervenção elaborado para a criança P com os objetivos de intervenção, definição dos procedimentos e seleção de estratégias.

Tabela IV - Plano de Intervenção com respetivos objetivos, procedimentos e estratégias

	Procedimentos/estratégias	
Objetivo Geral **Promover a mobilidade dos membros inferiores e a sua relação com a BS**	Com o objetivo de facilitar extensão ativa dos membros inferiores com consequente alongamento dos isquiotibiais e tricípite sural, através da área chave quadricípite/ isquiotibiais recrutar a atividade de um e o alongamento do outro, facilitando-se a extensão ativa dos membros inferiores, mantendo os pés em dorsiflexão apoiados nas coxas da terapeuta que lhe promove o alinhamento.	
	Com o objetivo de promover a extensão do tronco sobre os membros inferiores, através da área chave grelha costal e posteriormente coxo-femural, recrutar a função extensora do tronco sobre os membros inferiores que se encontram em extensão mantendo-se o alinhamento e a carga proprioceptiva a nível dos pés com apoio destes nas coxas da terapeuta.	
	Com o objetivo de promover a atividade dos dorsiflexores, manter o alinhamento do membro inferior e pé através da área chave joelho e solicitar, a atividade dos dorsiflexores dos pés.	
	Com o objetivo de promover a extensão ativa dos membros inferiores contra-gravidade e a relação entre tronco/coxo-femural e coxo-femural/pé, facilitar a transferência de carga no sentido póstero-anterior através das áreas chave coxo-femural e /ou tronco com função extensora do tronco com base de suporte simétrica e assimétrica.	

4. Resultados da observação /avaliação/ classificação

4.1 Observação com avaliação dos componentes de movimento no M1

Após o período de a intervenção, no M1, apesar das alterações do alinhamento ainda serem notórias principalmente nos pés, observou-se particularmente na sequência de movimente de SPP uma base de suporte mais simétrica com menor aproximação dos pés ao banco para que a sequência fosse iniciada, assim como, diminuição da solicitação dos membros superiores e adução dos membros inferiores no decorrer da mesma.

Tabela V - Registo de imagem e avaliação da sequência de movimento de sentado para de pé no M1

Avaliação da sequência de movimento de sentado para de pé – M1

4.2 Teste de Medida das Funções Motoras (TMFM-88)

O TMFM-88 foi aplicado antes 50 minutos de iniciar a sessão de intervenção, havendo preparação prévia do espaço e dos materiais necessários para o efeito que foram os mesmos nos dois momentos de avaliação. Na tabela VI estão representados os *scores* obtidos nas 5 dimensões da TMFM (88), assim como os resultados totais no M0 e M1. Através dos *scores* obtidos, após os 3 meses de intervenção a criança P, obteve evolução na dimensão B, D e E, sendo a E a que demonstrou maior diferença quando comparados os dois momentos de avaliação.

Tabela VI - Resultados obtidos na TMFM (88) no M0 e M1

TMFM (88)		
Dimensão	**M0**	**M1**
A - Decúbitos e rolar	100.00	100.00
B – Sentar	75.00	85.00
C – Gatinhar e Ajoelhar	78.57	78.57
D – Posição de Pé	46.15	53.85
E – Andar, Correr e Saltar	37.50	45.83
Total	66.45%	72.65%

4.3 Classificação Internacional de Funcionalidade, Incapacidade e Saúde: versão crianças e jovens (CIF-CJ)

Na tabela VII, encontram-se os resultados obtidos nos dois momentos de avaliação respetivos aos itens das funções e estruturas do corpo e das atividades e participação da CIF – CJ. Através da análise dos qualificadores verificou-se que após 3 meses de intervenção a criança P, obteve alterações positivas na mobilidade geral das articulações e na atividade dos músculos da perna que possivelmente influenciaram as modificações positivas na capacidade de realizar as atividades.

Tabela VII - Resultados obtidos na CIF-CJ no M0 e M1

CIF-CJ				
	Itens	Código	Qualificador	
			M0	M1
Funções do corpo	Mobilidade geral das articulações	b7102	.3	.2
	Estabilidade generalizada das articulações	b7152	.3	.3
Estruturas do corpo	Músculos da perna	s75012	.3	.2
	Articulações do tornozelo e articulações do pé e dedos	s75021	.3	.3
	Músculos do tornozelo e do pé	s75022	.3	.3
Atividades e Participação	Pôr-se em pé	d4104	.23	.22
	Mudar o centro de gravidade do corpo	d4106	.23	.22
	Permanecer sentado	d4153	.22	.12
	Permanecer em pé	d4154	.23	.22

CAPITULO III – CONCLUSÃO GERAL

CONCLUSÃO GERAL

A organização central do CP, depende da integração da informação aferente proveniente da visão, do sistema vestibular, dos recetores propriocetivos e cutâneos e da sua relação com a gravidade, de acordo com os objetivos ou atividade e necessitam da motivação da criança para a sua execução de modo a que esta consiga construir o seu mapa sensoriomotor realizando atividades cada vez mais complexas (Shumway-Cook &Woollacott, 2007). Nas crianças com PC, todos estes pressupostos estão alterados, pelo que, a realização de um estágio em pediatria permitiu aprofundar e sedimentar conhecimentos sobre esta população. Por outro lado, apesar de alguns autores considerarem que os padrões de movimento de SPP a partir dos 9/10 anos de idade são semelhantes aos do adulto (Hennington et al., 2004), foi possível constatar que as crianças com e sem alterações neuromotoras apresentam muita variabilidade que pode estar relacionado com a pobre consistência do movimento comparativamente aos adultos e por lhe faltar refinamento nos processos do controlo motor, muito em parte, devido às constantes mudanças morfológicas que ocorrem durante a infância levando a constantes atualizações do modelo de CP, que impedem a sua estabilização (Guarrera- Bowlby & Gentile, 2004).

A proximidade com diversas crianças que, mesmo apresentando um diagnóstico comum, revelaram características únicas e individuais, capazes de justificar uma intervenção direcionada para o principal problema, motivou a realização de cinco estudos de caso que, permitiram aprofundar o conhecimento na área da neurofisiologia e da biomecânica, no sentido de agilizar a aquisição e o desenvolvimento de um raciocínio clínico para a seleção de procedimentos e estratégias durante a intervenção. As necessidades expressas por estas crianças despertaram interesse por uma temática de investigação que resultou na realização deste estudo científico – série de casos, enriquecido pela inclusão de crianças prematuras sem patologia que têm demonstrado cada vez mais a necessidade de uma intervenção direcionada para o CP necessário para potenciar o desenvolvimento sensoriomotor ocorra.

De fato, para que a evidência científica seja construída é necessário a observação e realização de estudos de caso reais, para que se possa implementar planos de intervenção baseado num processo de raciocínio clínico que posteriormente possam ser mensurados. Apesar de existirem muitos estudos que tentam comparar métodos de intervenção, na PC torna-se cada vez mais importante perceber que não existe "uma forma correta", mas sim uma intervenção que visa potenciar a participação das crianças nos seus contextos de vida. Neste tipo de abordagem preconizado pelo TND, a criança e sua família têm que ter um papel ativo para que os objetivos de intervenção sejam traçados de acordo com as suas motivações (Mayston, 2011).

Contudo, torna-se cada vez mais pertinente a utilização de instrumentos científicos amplamente utilizados na PC que possam fundamentar e concretizar os objetivo da intervenção em Fisioterapia, em Neuropediatria com base nas capacidades, incapacidades, objetivos funcionais e desenvolvimento neuromotor de cada criança. Assim, a TMFM-88, a CIF-CJ, a EMG e a análise de componentes de movimento com recurso a registo de imagem contribuíram para assegurar a homogeneidade e elevar a validade dos resultados obtidos neste estudo, uma vez que dado a sua especificidade, não foi possível realizar comparações com a bibliografia encontrada. A TMFM-88, apesar de ser um dos instrumentos mais utilizados no âmbito da PC, incide apenas na quantidade dos movimentos realizados, o que faz com que sejam necessários outros instrumentos para avaliar a qualidade dos mesmos, como por exemplo a análise cinemática. Quanto à EMG, apesar de ser um instrumento válido e fiável, devido ao seu elevado custo apenas está disponível em determinados locais nos quais são realizados estudos científicos.

Em conclusão, apesar de existirem alguns estudos no âmbito da pediatria, concretamente na PC, esta condição de vida, com as suas variabilidades e individualidades fomentam a pertinência de estudos nesta área de intervenção uma vez que para a criança/jovem, a melhoria constante das suas capacidades motoras se relaciona diretamente com a capacidade de alcançar a sua autonomia e adaptação à sociedade em que está integrada.

BIBLIOGRAFIA

Andrada, G., Virella, D., Folha, T., Gouveia, R., Cadete, A., Alvarelhão, J., & Calado, E. (2012). Vigilância Nacional da Paralisia Cerebral aos 5 anos: crianças nascidas entre 2001e 2003. Coimbra: Federação das Associações Portuguesas de Paralisia Cerebral.

Andrada, G., Virella, D., Folha, T., Gouveia, R., Cadete, A., Alvarelhão, J., & Calado, E. (2012). Vigilância Nacional da Paralisia Cerebral aos 5 anos: crianças nascidas entre 2001e 2003. Coimbra: Federação das Associações Portuguesas de Paralisia Cerebral.

Bailes, AF., Greve, K., Schmitt, L. (2010). Changes in two children with cerebral palsy after intensive suit therapy: a case report. *Pediatric Physical Therapy*. 22, 76-85. doi: 10.1097/PEP.0b013e3181cbf224

Chafekar S., Sanjay P., Kubasadgoudar R., Kshirasagar P. (2013). A Study to Compare the Length of the Gastrocnemius-Soleus Muscle Tendon Unit in Full Term and Pre-Term Infants. *International Journal of Health Sciences & Research,* 3(5), 33-38.

Counsell, S. J., Edwards, D. A., Chew, A. T. M., Anjari, M., Dyet, L. E., Srinivasan, L., Boardman, J. P., Allsop, J. M., Hajnal, J. V., Rutherford, M. A., Cowan, F. M. (2008) Specific relations between neurodevelopmental abilities and white matter microstructure in children born preterm. Brain, 131, 3201-3208. doi:10.1093/brain/awn268

Fonseca, L. F. & Lima C., L., A. 2004. *Abordagem neurológica da criança com PC: causas e exames complementares.* ed. Rio de Janeiro: Guanabara Koogan.

Graaf-Peters, V. B., Blauw-Hospers, C. H., Dirks, T., Bakker, H., Bos, A. F., & Hadders-Algra, M. (2007). Development of postural control in typically developing children and children with cerebral palsy: Possibilities for intervention? *Neuroscience & Biobehavioral Reviews, 31*(8), 1191-1200. doi: http://dx.doi.org/10.1016/j.neubiorev.2007.04.008

Graham, J. V., Eustace, C., Brock, K., Swain, E., & Irwin-Carruthers, S. (2009). The Bobath Concept in Contemporary Clinical Practice. *16*, 57-68. doi: 10.1310/tsr1601-57.

Guarrera- Bowlby, P. & Gentile, A. (2004). Form and variability during sit-to-stand transitions: children versus adults. *Journal of Motor Behavior*, 36 (1), 104-114.

Hadders-Algra, M. (2010). Variation and Variability: Key Words in Human Motor Development (Vol. 90, pp. 1823-1837): Journal of the American Physical Therapy Association.

Hennington, G., Johnson, J., Penrose, J., Barr, K., McMulkin, M., L. & Vander Linden, D., W. (2004) Effect of Bench Height on Sit-to-Stand in Children Without Disabilities and Children With Cerebral Palsy. *Arch Phys Med Rehabil*, 85, 70 - 76

Hinchcliffe, A. (2003). *Children with Cerebral Palsy. A manual for terapists, parents and community workes*. Vistar Publications. London.

Hoon, A .H., Mori, S., WT., Lawrie, Melhem, ER, Reinhardt, EM, Van Zij, PCM, Solaiyappan, M, Jiang, H, Johnston, MV., Mori, S. (2002). Diffusion Tensor Imaging of Periventricular Leukomalacia Shows Affected Sensory Cortex White Matter Pathways. Neurology. 59: 752-756.

Mayston, M. (2001). People With Cerebral Palsy: Effects of and Perspectives for Therapy *Neural Plasticity*, *8*, 51-69.

Mayston, M. (2002). Problem solving. in Churchill Livingstone (2ª edição), *neurological physiotherapy – setting the scene* .

Mayston, M. (2011). From 'one size fits all' to tailor-made physical intervention for cerebral palsy. *Developmental Medicine & Child Neurology, 53*(11), 969–970.

McCrea J. Heather, Ment R. Laura. (2008). The Diagnosis, Management and Postnatal Prevention of Intraventricular Hemorrhage in the Preterm Neonate. Clin Perinatol, 35(4). doi:10.1016/j.clp.2008.07.014

Nudo, R. (2003). Adaptative plasticity in motor cortex: implications for rehabilitation after brain injury. *Journal of Rehabilitation Medicine*. 41, 7-10.

Raine, S., Meadows, L., & Lynch-Ellerington. (2009). *Bobath Concept: Theory and clinical practice in neurological rehabilitation.* Uniter-Kingdom: Willey-Backwell.

Rosenbaum, P., Paneth, N., Leviton, A., Goldstein, M., & Bax, M. (2007). A report: the definition and classification of cerebral palsy April 2006. 49, 8–14.

Shumway-Cook, A., & Woollacott, M. (2007). Motor Control – translating research into clinical practice. New York.: The Point.

Soria-Pastor, S., Padilla, N., Zubiaurre-Elorza, L., Ibarretxe-Bilbao, N., Botet, F., Costas-Moragas, C., Falcon, C., Bargallo, N., Mercader, J. M., Junqué, C. (2009). Decreased Regional Brain Volume and Cognitive Impairment in Preterm Children at Low Risk. *Pediatrics, official journal of the American Academy of Pediatrics*, 124(6), e1161-e1170. DOI: 10.1542/peds.2009-0244

Tecklin, J., S. (2002). *Fisioterapia Pediátrica* (3ª Edição). Editora Artmed. Porto Alegre

Volpe, Joseph. (2008). *Neurology of the Newborn (5ª edição).* Elsevier: Saunders

Volpe, Joseph J. (2009). Brain injury in premature infants: a complex amalgam of destructive and developmental disturbances. *The Lancet Neurology*, 8(1), 110-124. doi: http://dx.doi.org/10.1016/S1474-4422(08)70294-1

Yoshida, S., Hayakawa, K., Yamamoto, A., Kanda, T., Yamori, Y. (2008). Pontine hypoplasia in children with periventricular leukomalacia. *American Journal of Neuroradiology*, 29 (3), 425-31.

ANEXOS

ANEXO A- DECLARAÇÃO DE CONSENTIMENTO INFORMADO

DECLARAÇÃO DE CONSENTIMENTO

Considerando a "Declaração de Helsínquia" da Associação Médica Mundial (Helsínquia 1964; Tóquio 1975; Veneza 1983; Hong Kong 1989; Somerset West 1996 e Edimburgo 2000)

"Comportamento da tibiotársica na sequência de movimento de sentado para de pé em crianças prematuras"

Eu, abaixo assinado, (nome completo do responsável pela criança) _____, compreendi a explicação que me foi fornecida acerca do caso clínico e da investigação que se tenciona realizar, bem como do estudo em que o meu educando será incluído, pelo que autorizo a recolha dos dados referentes, à Eletromiografia assim como, à TMFM-88, à CIF-CJ e ao registo de imagem. Declaro ainda que foi-me dado a oportunidade de fazer as perguntas que julguei necessárias, e de todas obtive resposta satisfatória. Tomei conhecimento de que, de acordo com as recomendações da Declaração de Helsínquia, a informação ou explicação que me foi prestada versou os objectivos, os métodos, os benefícios previstos, os riscos potenciais e o eventual desconforto. Além disso, foi-me afirmado que tenho o direito de recusar a todo o tempo a sua participação no estudo, sem que isso possa ter como efeito qualquer prejuízo na assistência que lhe é prestada.

Por isso, consinto que lhe seja aplicada a intervenção proposta pelo investigador.

Data: _____ / _____ / 2014

Assinatura do responsável pela criança:

_____

O investigador responsável:

Nome: _____

Assinatura: _____

ANEXO B - AUTORIZAÇÕES DE ESTÁGIO

ANA MOREIRA
GABINETE DE AVALIAÇÃO E INTERVENÇÃO TERAPÊUTICA UNIPESSOAL, LDA.

Porto, 31 Outubro 2013

Na sequência do pedido de vossa excelência para a recolha de dados através da aplicação de instrumentos de avaliação a decorrer no serviço deste gabinete, no âmbito do relatório final de mestrado em Fisioterapia - opção neurologia, vimos pela presente carta informar que o mesmo se encontra devidamente autorizado.

Com os melhores cumprimentos,

Coordenadora técnica

Ana Moreira

apcb

DECLARAÇÃO

Declara-se, para os devidos efeitos que, **SÓNIA MANUELA TORRINHA MACHADO**, realizou nesta instituição a recolha de dados através da aplicação de instrumentos de avaliação, no âmbito do relatório final de Mestrado em Fisioterapia-Opção Neurologia, no período de 31/10/2013 a 20/05/2014 .

Por ser verdade e nos ter sido pedido, emitimos a presente declaração.

Braga, aos vinte e cinco dias do mês de Setembro, do ano dois mil e catorze.

A Directora Técnica da APCB

(Laura Batista, Drª)

APCB – Associação de Paralisia Cerebral de Braga
Rua Dr. Feliciano Ramos n.º 10 | 4700-378 – BRAGA | Telef: 253609340/1/2/3/4/6/7/8 | Fax: 253609349
Contribuinte N.º: 506746860