

# Vertebroplastia Percutânea por Fractura Osteoporótica

D. R. Freitas<sup>1</sup>, L. C. Figueiredo<sup>2</sup>, J. R. Guerreiro<sup>3</sup>, V. D. Coelho<sup>4</sup>

<sup>1,2,3,4</sup>Área Técnico-Científica de Radiologia, Escola Superior de Tecnologia da Saúde do Porto,  
Vila Nova de Gaia, PORTUGAL

<sup>1</sup>*drf@estsp.ipp.pt*, <sup>2</sup>*lrf@estsp.ipp.pt*, <sup>3</sup>*jrg@estsp.ipp.pt*, <sup>4</sup>*vdc@estsp.ipp.pt*

## RESUMO

A Vertebroplastia Percutânea é uma técnica minimamente invasiva relativamente recente, que tem reconhecidas vantagens e aplicações em fracturas compressivas dos corpos vertebrais. Basicamente, consiste na injeção de um Cimento Acrílico no interior do corpo vertebral, e desse modo, minimizar e estabilizar fracturas compressivas dos corpos vertebrais, que são frequentemente de etiologia osteoporótica. Fortemente indicada no tratamento de fracturas incapacitantes, possui como complicação principal o extravasamento do Cimento. Este artigo pretende abordar a técnica, expondo suas indicações, vantagens e complicações mais frequentes. Esta permite reduzir a elevada taxa de morbilidade e impacto económico-social associado à Osteoporose.

**Palavras-chave:** Vertebroplastia Percutânea, Osteoporose, Fractura Compressiva Vertebral

## ABSTRACT

Percutaneous vertebroplasty is a relatively new minimally invasive technique, which has recognized advantages and applications in vertebral compression fracture. Basically consists of injecting acrylic cement inside the vertebral body, minimizing and stabilizing the compression fractures of vertebral bodies, which are often osteoporotic etiology. Strongly indicated for the treatment of debilitating fractures, has as major complication of cement leakage. This article intends to explain the technique, with their main indications, advantages and complications. This technique allows reducing the high rate of morbidity and socio-economic impact associated with Osteoporosis.

**Key-words:** Percutaneous vertebroplasty, Osteoporosis, vertebral compression fracture

## 1. INTRODUÇÃO

Osteoporose é uma doença óssea caracterizada pela alteração da microarquitECTURA do osso, traduzindo uma quebra de pelo menos 25% da densidade mineral óssea. Este processo faz com que o osso tenha uma menor resistência mecânica e então torna-se mais susceptível de sofrer fracturas. Estas são mais frequentes no colo do fémur, punho e corpo vertebral.

A fractura da coluna vertebral (fractura compressiva) pode provocar dor intensa, deformação postural, perda de mobilidade e até redução da capacidade respiratória, levando a um acentuado decréscimo na qualidade de vida.

Recentemente tornou-se possível melhorar a situação clínica do paciente, através da realização de um procedimento minimamente invasivo, a Vertebroplastia Percutânea.

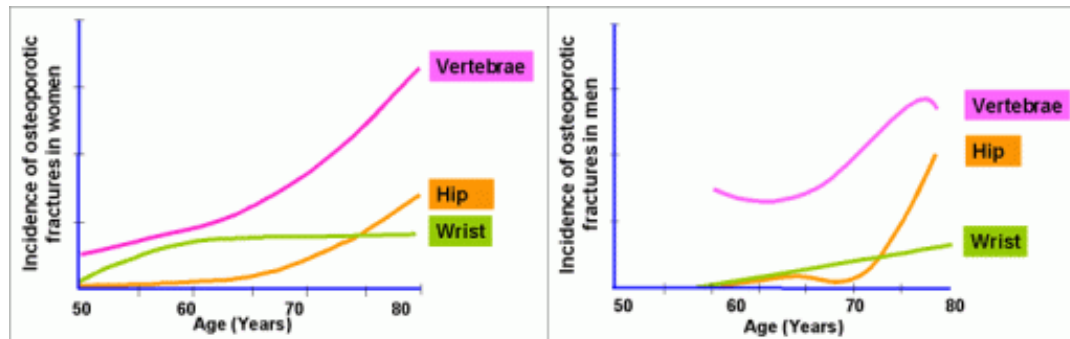
Este artigo tem como objectivo descrever a técnica de Vertebroplastia Percutânea em situação de fractura Osteoporótica, realçando as suas indicações, mais-valias e complicações.

## 2. OSTEOPOROSE

### 2.1. Epidemiologia

A Osteoporose tem um impacto social e económico enorme. Na Europa, a incapacidade devido a osteoporose é comparável às taxas motivadas por situações cancerígenas (excepto Cancro Pulmonar) e patologias crónicas como asma, artrite reumatóide e Hipertensão Arterial, sendo responsável por maior período de internamento hospitalar.

Estima-se que a Osteoporose afecta cerca de 75 milhões de pessoas no Continente Europeu, USA e Japão. (EFO and NOF 1997) Sendo que no ano 2000 estima-se que tenham ocorrido 4 milhões de novas fracturas osteoporóticas na Europa, com 8 novas fracturas a cada 8 segundos. O que se transforma num custo total directo de aproximadamente €31,7 biliões, que deve atingir os €76,7 biliões em 2050 segundo estudos demográficos europeus. (Johnell and Kanis 2006; Kanis et al 1997)



**Gráfico 1. Incidência de fractura tipicamente osteoporótica relativo ao género e idade. De realçar a elevada incidência de fractura vertebral.**

Cortesia de [Wasnich 1997]

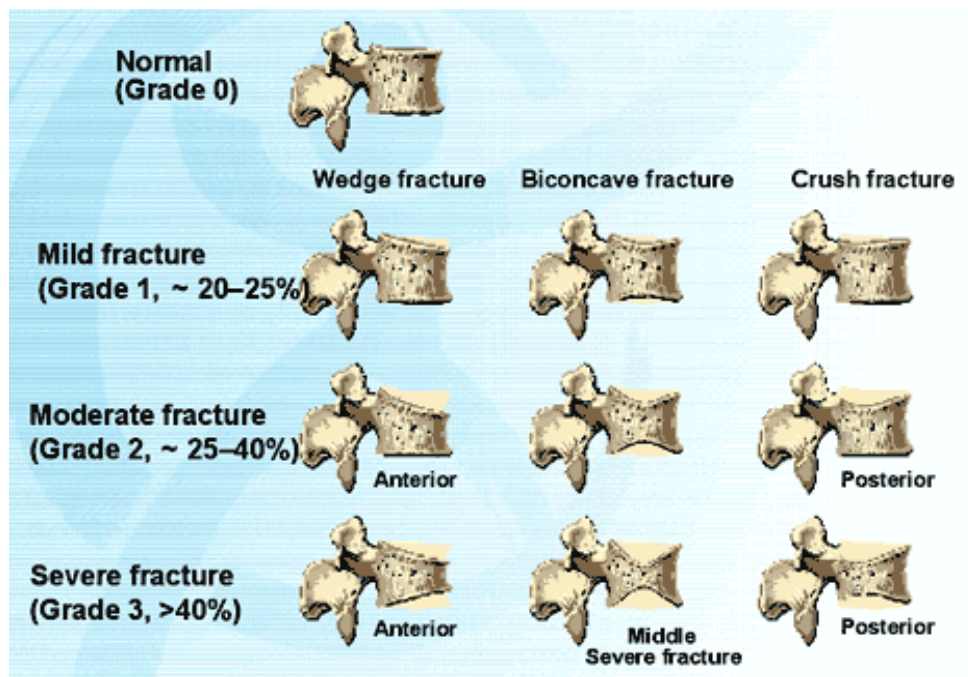
Em Espanha, aproximadamente 2 milhões de mulheres têm Osteoporose, tendo uma prevalência de 26,1% nas mulheres com idades superiores a 50 anos. Em situação de fractura a taxa de mortalidade aos 3 meses é de 13%, aumentando para os 38% ao fim de 24 meses. (Johnell and Kanis 2005 ; Gimeno et al 2005)

### 2.2. Fractura Vertebral Osteoporótica

A perda de massa óssea é propensa a ocorrer fractura compressiva do corpo vertebral. De facto, a perda de 10% de massa óssea vertebral duplica o risco de fractura. (Klotzbuecher et al 2000)

As fracturas vertebrais osteoporóticas são responsáveis por dorsolombalgias intensas, perda de altura, deformação, perda de mobilidade, redução da capacidade pulmonar (especialmente nas fracturas torácicas), depressão entre outras complicações. A deformidade sagital é progressiva, levando a alterações biomecânicas da coluna vertebral, afectando em sobremaneira a qualidade de vida do indivíduo (perda da independência). (Oliveira et al 2007)

De facto, após fractura vertebral, 45% dos pacientes têm défices funcionais e 50% têm total ou parcial incapacidade, representando uma elevada taxa de morbilidade. (Gimeno et al 2005)



**Figura 1. Escala e grau de severidade da fractura compressiva do corpo vertebral.**  
Cortesia de [Genant 1993]

### 2.2.1. Tratamento

A actuação perante a fractura vertebral compressiva por osteoporose assume-se em 3 fases, a prevenção, tratamento não invasivo e tratamento invasivo. (Silber et al 2007)

A fase de prevenção visa a não ocorrência de estado Osteoporótico, sendo que o controlo/rastreio da Densidade Mineral Óssea (DMO) através de Densitometria Óssea, programa de exercício regular, alimentação adequada, suplementos de cálcio e vitamina D, bem como o restabelecimento hormonal no sexo feminino, são medidas essenciais.

O tratamento não-invasivo remete para as seguintes medidas:

- Observação – elevada percentagem das fracturas estabiliza às 6-12 semanas, causando uma diminuição da dor;
- Descanso total – paciente em repouso. Alívio da dor, mas a longo prazo aumenta a taxa de perda de massa óssea e capacidade muscular;
- Medicação para alívio da dor;

- Colete de estabilização – frequentemente pouco tolerado pelo idoso;
- Fisioterapia – diminui a taxa de perda de DMO.

O método tradicional de estabilização da coluna vertebral não é indicado nesta situação. Devido à baixa qualidade óssea e ao risco de migração instrumental, fracturas e ausência de estabilidade não permite este método invasivo. No entanto, foi desenvolvida uma técnica de cirurgia minimamente invasiva, a Vertebroplastia Percutânea, para permitir uma estabilização e “reparo” das lesões compressivas, com um alívio da dor em curto prazo.

### 3. VERTEBROPLASTIA PERCUTÂNEA

Em 1984, Deramond e Galibert, França, procedem à primeira Vertebroplastia Percutânea, um tratamento minimamente invasivo, que tem como objectivo fortalecer a estrutura óssea vertebral quando os tratamentos convencionais não resultam. Inicialmente foi utilizada para tratamento de dor cervical crónica associada a hemangioma, sendo posteriormente usada no tratamento de lesões enfraquecedoras do corpo vertebral. Jensen, nos Estados Unidos da América, introduz a técnica no tratamento de fracturas osteoporóticas no ano de 1997. (Oliveira et al 2007)

A Vertebroplastia Percutânea consiste na injeção de um cimento acrílico (Polimetilmetacrilato - PMMA) no interior da vértebra lesada, sob orientação imagiológica. A Tomografia Computorizada (TC) ou Fluoroscopia permitem localizar o corpo vertebral afectado de forma a proceder a uma injeção mais precisa do cimento no seu interior.

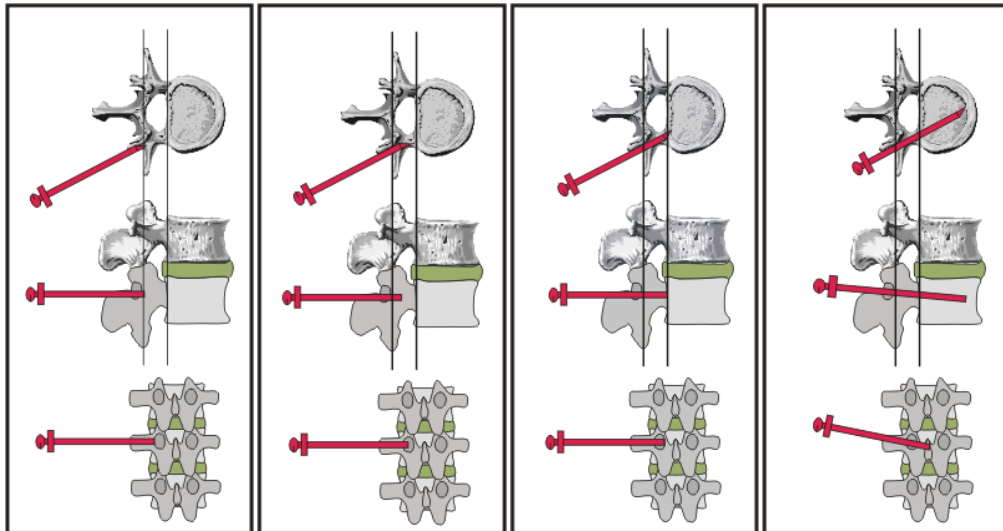
#### 3.1. Técnica

Sob anestesia localizada ou geral, este procedimento é efectuado tendo por base utensílios principais: métodos imagiológicos com qualidade elevada (TC ou Arco de Fluoroscopia), Cimento Acrílico, Agulhas de Biopsia Óssea e Seringas de Injeção do Cimento Acrílico.

O procedimento desenrola-se segundo os principais passos:

- Paciente é colocado em decúbito ventral para intervenção dorsolombar ou em decúbito dorsal em situação de intervenção cervical;
- O procedimento de aproximação do local de injeção é realizado de modo a evitar o rompimento de estruturas nervosas ou viscerais. Para tal, a TC ou a Fluoroscopia (em 2 planos ortogonais) são essenciais para manter a exactidão da intervenção;
- É realizada uma aproximação transpedicular, que pode ser uni ou bilateral, como mostra a figura 2;
- Após a agulha estar na posição ideal, é colocado o mecanismo de entrada do Cimento. Este, previamente preparado e misturado com material radiopaco, deve ser injectado numa fase de sedimentação, de modo a evitar a migração do mesmo. A injeção é imediatamente interrompida se o cimento invadir o espaço epidural ou paravertebral, ou quando chega ao quarto posterior do corpo vertebral.

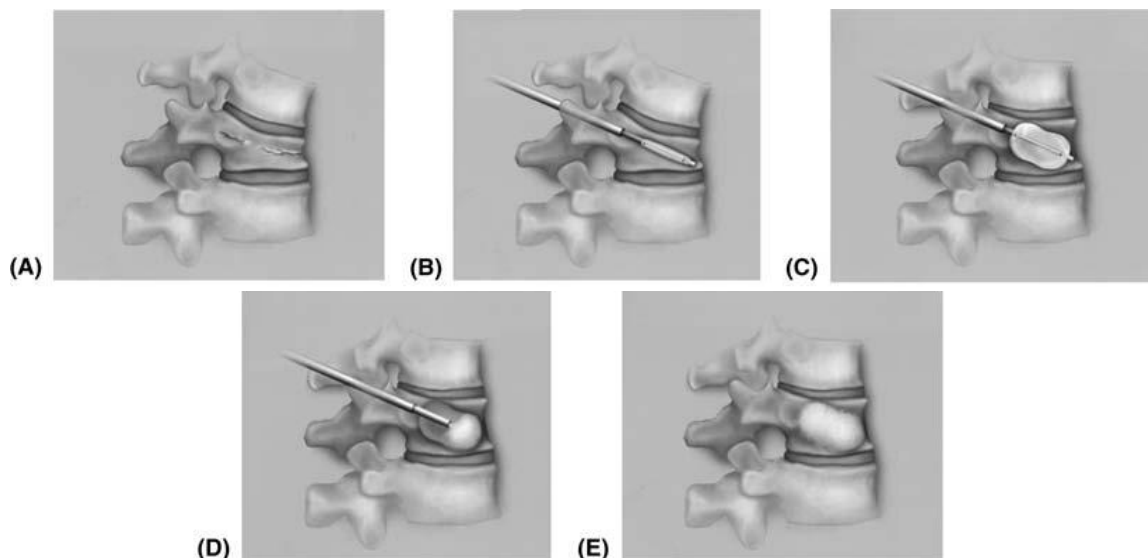
- A intervenção a nível cervical ocorre por via anterior, existindo apenas invasão do corpo vertebral.



**Figura 2. Ilustração de abordagem transpedicular unilateral por ordem sequencial.**  
Cortesia de [Genant 1993]

### 3.1.2. Cifoplastia

A Cifoplastia é uma variante da Vertebroplastia Percutânea. Todo o procedimento é semelhante diferindo a Cifoplastia pelo uso de um sistema balão. Isto é, após a colocação das agulhas, é insuflado um balão no interior do corpo vertebral. Este, possibilita restabelecer a altura do corpo vertebral, sendo de seguida o espaço criado preenchido com o Cimento Acrílico. O acto de conferir altura ao corpo vertebral permite reduzir a cifose característica de um indivíduo com Osteoporose. (Silber et al 2007)



**Figura 3. Técnica de Cifoplastia. (A) Fractura típica. (B) Mecanismo de balão colocado no interior do corpo vertebral. (C) Enchimento do balao. (D) Balão é esvaziado e o espaço que ocupou é preenchido com o Cimento Acrílico. (E) Resultado final, com vértebra estabilizada.**

Cortesia de [Silber et al 2007]

### 3.2. *Indicações*

As principais indicações para VP são o tratamento de dor intensa por fractura de compressão por motivos tumorais (Hemangioma, metástase tumoral, entre outras), Osteoporose, em que métodos não-invasivos sejam ineficazes. (McGraw et al 2003)

### 3.3. *Contra-Indicações*

São consideradas contra-indicações principais quando o corpo vertebral tem uma compressão severa (altura vertebral é menor que a altura pedicular) pois torna o procedimento de difícil execução. Alterações físicas dos corpos vertebrais que potenciem o extravasamento do cimento. Alterações da coagulação. E a existência de fracturas de compressão em múltiplos níveis que não permitam identificar com clareza o local responsável pela dor. (Silber et al 2007)

### 3.4. *Mais-valias*

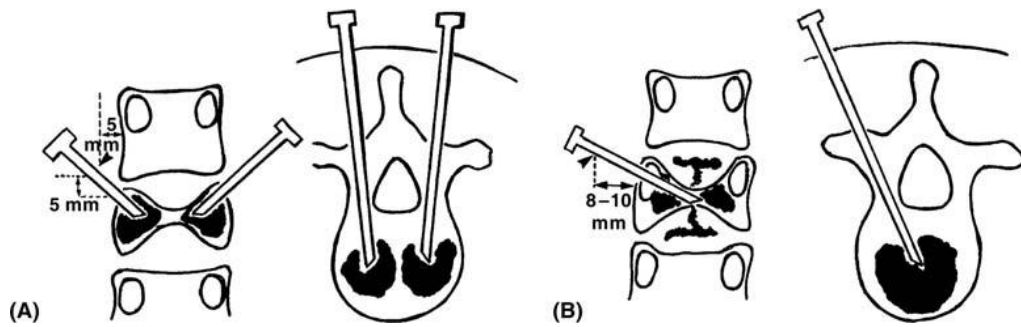
As vantagens e mais-valias da VP são evidentes e remetem-se para a rápida recuperação do paciente. O alívio da dor acontece num curto prazo de horas, sendo que a posição ortostática é possível nesse mesmo espaço de tempo. (Silber et al 2007)

### 3.5. *Complicações*

As complicações inerentes a este tipo de intervenção remetem-se para a fragilidade óssea e para o extravasamento do Cimento Acrílico.

O facto de estarmos perante estruturas ósseas fragilizadas pela diminuição da DMO, o risco de fracturas é acrescido, sendo no entanto uma ocorrência pouco frequente.

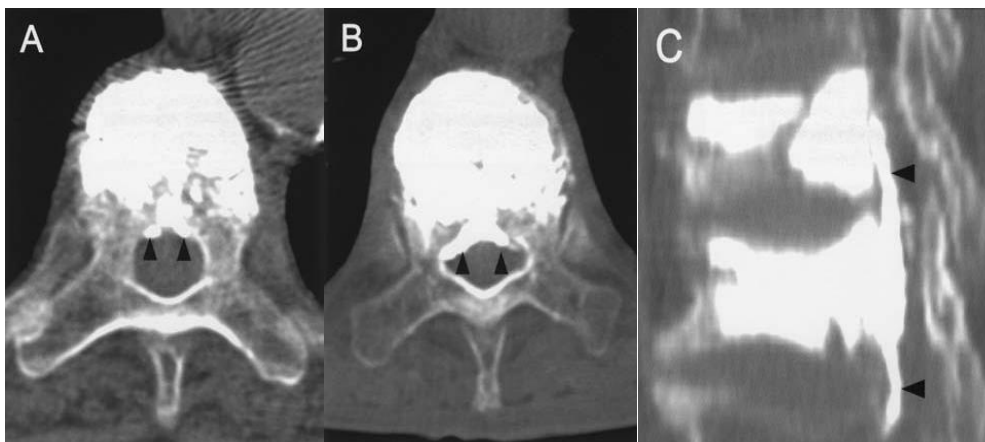
De facto, o extravasamento do Cimento Acrílico é a principal complicação associada a VP, com uma taxa de ocorrência entre os 30% e os 65%, segundo alguns autores. Consiste na fuga do composto para várias regiões possíveis, sendo no entanto uma situação frequentemente bem tolerada. As regiões mais comuns são os tecidos perivertebrais (geralmente assintomático), o canal medular, o canal de entrada da agulha de Vertebroplastia, o disco intervertebral e veias perivertebrais (levando ao risco de embolia pulmonar). A abordagem unipedicular é mais susceptível de originar complicações de extravasamento. (McGraw et al 2003; Hamzé 2007)



**Figura 4. Técnica de abordagem transpedicular. (A) Bilateral, mais estável. (B) Unilateral, mais susceptível a extravasamento.**

Cortesia de [Silber 2007]

A invasão do canal medular é então a situação que acarreta maior complexidade. Acontece em situação de destruição do córtex posterior do corpo vertebral podendo causar compressão medular ou foraminal, levando a ocorrência de deficiências neurológicas, radiculopatia e em último caso a paralisia. No entanto, apesar da frequência de ocorrência não ser considerada baixa, a taxa de complicações graves é muito reduzida. (McGraw et al 2003; Hamzé 2007)



**Figura 5. TC pós Vertebroplastia. Visível extravasamento no canal medular, que ocupa uma pequena percentagem desse espaço, não causando nenhum déficit neurológico.**

Cortesia de [Yeom et al 2003]

#### 4. CONCLUSÃO

A Vertebroplastia Percutânea é uma técnica minimamente invasiva que permite uma melhoria significativa e alívio da dor incapacitante em cerca de 90%, em curto prazo. Deste modo, é possível reduzir o elevado impacto económico-social que a osteoporose e correspondente taxa de morbilidade.

As principais complicações deste procedimento remetem para o extravasamento do cimento no espaço discal, plexo venoso epidural ou para o canal medular resultando em compressão e radiculopatia.

## 5. REFERÊNCIAS

EFFO and NOF (1997). Who are candidates for prevention and treatment for osteoporosis?. *Osteoporosis Int.* 7:1

Genant, H., et al (1993). Vertebral Fractures Semi-Quantitative Grading, *Journal of Bone and Mineral Research*, 8:1137-42]

Gimeno A, Guanabens N, Monegal A, Peris P (2005). *Consulta de osteoporosis*. Prous Science, Barcelona.

Hamzé, J. (2007). Complications of Percutaneous Vertebroplasty and Their Prevention, *Informa*, 23:259-273

Johnell, O. and Kanis J. A. (2006). An estimate of the worldwide prevalence and disability associated with osteoporotic fractures. *Osteoporosis Int.* 17:1726.

Kanis, J. A., and Johnell, O., (2005). Requirements for DXA for the management of osteoporosis in Europe. *Osteoporosis Int.* 16:229

Kanis, J.A., Delmas P, Burckhardt P., et al. (1997). Guidelines for diagnosis and management of osteoporosis. The European Foundation for Osteoporosis and Bone Disease. *Osteoporosis Int.* 7:390.

Klotzbuecher, C. M., Ross, P. D., Landsman, P. B, et al. (2000). Patients with prior fractures have an increased risk of future fractures: a summary of the literature and statistical synthesis. *Journal of Bone and Mineral Research*, 15:721

McGraw, J., et al (2003). Society of Interventional Radiology Quality Improvement Guidelines for Percutaneous Vertebroplasty, *Journal Vascular Intervencional Radiology*, 14:827-831

Oliveira et al (2007). Resultados Clinicos da Vertebroplastia em pacientes com fractura da coluna vertebral por osteoporose, *Coluna/Columna*, 6:28-33

Silber et al (2007). Kyphoplasty: A minimally Invasive Treatment for Painful Vertebral Compression Fractures, *Informa*, 24:275-282

Wasnich, R. D. (1997). *Osteoporosis Int.* 3:68-72

Yeom, J. et al (2003). Leakage of cement in percutaneous transpedicular vertebroplasty for painful osteoporotic compression fractures. *British Editorial Society of Bone and Joint Surgery*, VOL. 85-B, No. 1

# ICH Gaia-Porto 2010, ESTSP-IPP

## Acordo de Publicação e Atribuição de Direitos de Autor

**Contrato:** Temos o privilégio de publicar seu artigo no 1º Congresso Internacional de Saúde Gaia-Porto (coletivamente "ICH Gaia-Porto/AA"). Pela apresentação do seu trabalho, decide conceder ao ICH Gaia-Porto/AA ICH todo o direito, título e interesse, incluindo direitos de autor no e para o artigo tal como aparece nas Actas do ICH Gaia-Porto/AA ("o Artigo"). A gestão dos direitos de autor de todos os artigos será mantida pelo ICH Gaia-Porto.

**Direitos Reservados pelo Autor(es):** Decide manter e reserva para si uma licença não-exclusiva: 1.) fotocopiar o Artigo para o seu uso próprio em actividades de ensino; e 2.) publicar o Artigo, ou permitir que este seja publicado, como parte de qualquer livro que possa escrever, ou em qualquer antologia de que seja um editor, na qual o seu Artigo é incluído ou que se expanda ou seja elaborada sobre o Artigo, a menos que a antologia seja feita principalmente a partir ICH Gaia-Porto/AA. Como condição de reserva desse direito, concorda que ao ICH Gaia-Porto/AA será dado crédito pela primeira publicação, e o apropriado aviso de direitos de autor será exibido no trabalho (tanto no trabalho como um todo como, quando aplicável, também no artigo) sempre que a publicação ocorra.

**Direitos do ICH Gaia-Porto 2010, ESTSP-IPP:** Este acordo significa que ICH Gaia-Porto/AA terá os seguintes direitos exclusivos, entre outros: 1.) licença para resumos, citações, extractos, separatas e / ou traduções da obra para publicação, 2.) licença para reedições do Artigo de terceiros para fotocópia de ensino; 3.) para conceder licenças a outros para criar resumos do Artigo 4.) para conceder licenças para editores secundário para que reproduzam o Artigo na impressão, microform, ou qualquer suporte informático legível, incluindo bases de dados electrónicas on-line. Isto inclui o licenciamento do Artigo para a inclusão em uma antologia do ICH Gaia-Porto/AA 2010

**Garantias:** Garante que o Artigo não tenha sido previamente publicado de nenhuma forma, que não concedeu nenhuma licença ou transferência para ninguém no que respeita à sua autoria no mesmo, e que é(são) o(s) autor(es) único(s) e, de forma geral têm o direito de fazer as concessões ao ICH Gaia-Porto/AA. Todas as excepções devem ser descritas a seguir. Garante que o Artigo não: prejudica/difama ninguém, invade a privacidade de ninguém, infringe direitos autorais de alguém, ou infringe qualquer lei ou direito comum a todos. Concorda em indemnizar o ICH Gaia-Porto/AA em relação a qualquer reivindicação ou acção alegando factos que, se verdadeiros, constitui uma violação de qualquer das garantias anteriores.

**Relativamente aos Funcionários Governamentais:** Algumas das concessões anteriores e garantias não se aplicam se o documento foi escrito por funcionários do Governo agindo no âmbito das suas funções. Os funcionários do Governo reservam-se o direito de reproduzir o livro para fins relacionados com o mesmo, fazendo um pedido no momento da submissão do Artigo. Se nenhum direito autoral pode ser afirmado neste trabalho e deve ser considerado no domínio público, o ICH Gaia-Porto/AA deve ser notificado no momento da submissão do artigo.

**Conclusão:** Esta é a totalidade do acordo entre o autor e o ICH Gaia-Porto/AA e só pode ser modificado por escrito. Ele não se aplicará se não publicar o seu artigo no ICH Gaia-Porto/AA 2010.