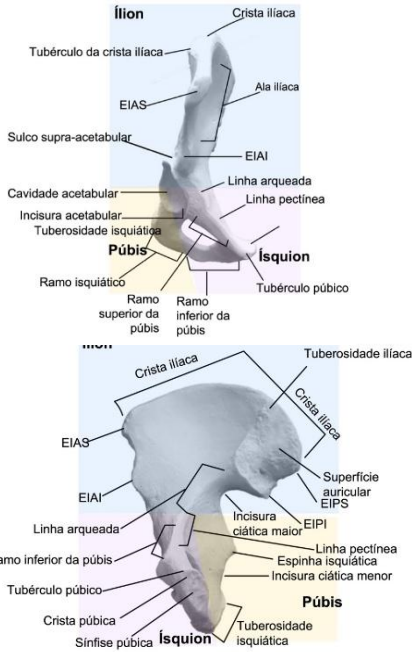
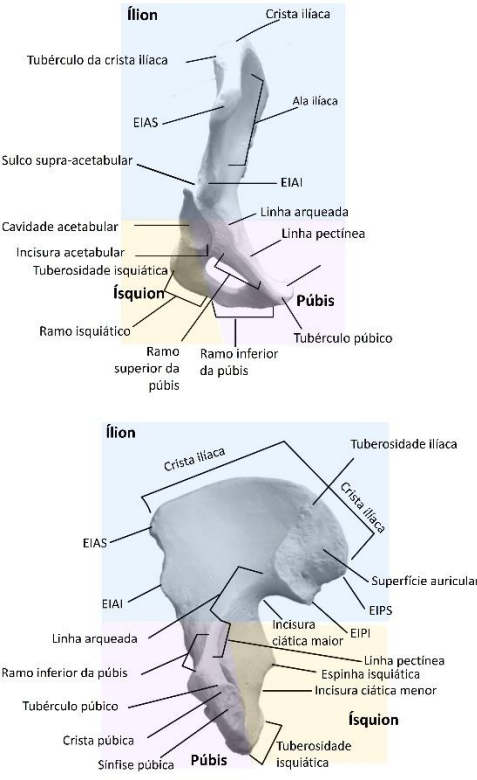
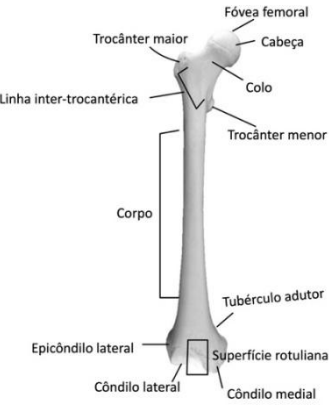
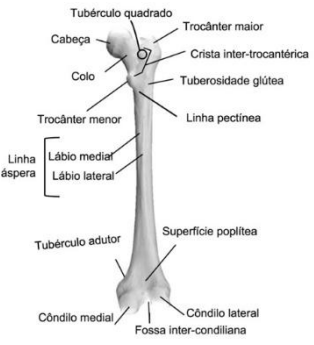


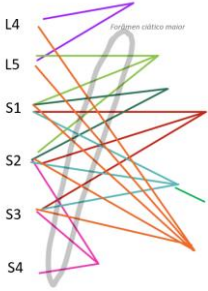


Errata – dezembro de 2025

Título documento: Anatomia: Músculo esquelético –membro superior”

Em virtude da constante atualização do documento, as inconsistências identificadas foram devidamente registadas na presente errata.

Página	Linha	Original	Correção
3	Figuras 3 e 4	<p>A designação Púbis e Ísquion dentro das áreas amarela e rosa encontra-se trocadas – áreas estão em alinhamento com as imagens anteriores e corretas</p> 	
6	Figuras 10 e 11	<p>Legenda vista anterior e posterior trocadas</p>	<p>Figura 1: Fémur, vista anterior</p>  <p>Figura 11: Fémur, vista posterior</p> 

30	Tabela 44	Imagens do Quadríceps - vasto lateral e vasto medial trocadas	<p>Vasto lateral</p> 	<p>Vasto medial</p> 
45	Tabela 57	"L1 – S2 (divisão menor ciático)"	"L4 – S2 (divisão menor ciático)"	
46	Figura 47	<p>Nervo glúteo superior passagem fora do forâmen ciático maior</p> 	<p>Inclusão do Nervo glúteo superior na passagem pelo forâmen ciático maior</p> 