

Utilização da Imagem por Ressonância Magnética nos Estudos sobre a Produção da Fala

Sandra M. Rua Ventura
smr@estsp.ipp.pt

*Curso de Radiologia, Escola Superior de Tecnologia da Saúde do Porto
Instituto Politécnico do Porto (Portugal)*

Diamantino Rui S. Freitas
dfreitas@fe.up.pt

*Departamento de Engenharia Electrotécnica e de Computadores,
Faculdade de Engenharia, Universidade do Porto (Portugal)*

Isabel Maria A. P. Ramos
radiologia.hsj@mail.telepac.pt

*Directora do Serviço de Radiologia do Hospital S. João
Faculdade de Medicina, Universidade do Porto (Portugal)*

João Manuel R. S. Tavares
tavares@fe.up.pt

*Departamento de Engenharia Mecânica,
Faculdade de Engenharia, Universidade do Porto
Laboratório de Óptica e Mecânica Experimental, Instituto de
Engenharia Mecânica e Gestão Industrial (Portugal)*

RESUMO. A fala é uma ferramenta única de comunicação, que envolve um conjunto de órgãos que trabalham sincronamente na produção de sons. Os mecanismos envolvidos são complexos, sendo várias as técnicas de estudo da fala, quer do ponto de vista acústico, quer do ponto de vista morfológico. A ressonância magnética tem revelado potencialidades únicas no estudo do tracto vocal, e que são aqui destacadas. O principal objectivo deste estudo é dar a conhecer esta técnica de imagem e demonstrar a sua utilização no estudo da produção

da fala, nomeadamente do Português Europeu. Através da recolha e análise de imagens foi possível a obtenção e construção de modelos tridimensionais do tracto vocal nas mais variadas posições articulatórias. Recorrendo a uma técnica de sincronização através de monitorização cardíaca e a aquisições de imagem ultra-rápidas foi possível também a captação dinâmica por sub-amostragem e a observação dos movimentos articulatórios envolvidos durante a produção de três sílabas. A caracterização morfológica e dinâmica do tracto vocal com base nas imagens de ressonância magnética é, face aos resultados obtidos, fiável e deveras importante para o conhecimento deste mecanismo. Para além disso, a informação obtida desperta um interesse multidisciplinar e aplicações diversas com potencialidades marcantes face aos esperados avanços tecnológicos desta técnica de imagem.

PALAVRAS-CHAVE. Imagem médica, Imagiologia do Tracto Vocal, Imagiologia por Ressonância Magnética – IRM, Estudo Morfológico, Estudo Dinâmico, Português Europeu, Reconstrução 3D

ABSTRACT. Speech is a unique communication medium which involves a set of organs that work synchronously for sound production. The mechanisms involved are complex, and there are several techniques for speech study, from the acoustic point of view or from the morphological point of view. For the vocal tract study, magnetic resonance imaging has shown benefits, which are highlighted here. Presenting this imaging technique and demonstrating its use and contribution for speech production study, in particular for the European Portuguese Language, is the main goal of this work. Through the collection and analysis of images it was possible to obtain and build three-dimensional models of the vocal tract in various articulatory positions. Combining a synchronization technique using cardiac monitoring and with ultra-fast imaging acquisition we could also capture the undersampled dynamics and study the articulatory movements involved in the production of three syllables. The morphological and dynamic vocal tract imaging based on magnetic resonance is, given the results obtained, reliable and very important for the understanding of the speech mechanism. Additionally, this information has a multidisciplinary interest and allows various applications with great potential compared to the expected technological advances of this imaging technique.

KEY-WORDS. Medical imaging, Vocal Tract Imaging, Magnetic Resonance Imaging – MRI, Morphologic Study, Dynamic Study, European Portuguese, 3D Reconstruction

1 – INTRODUÇÃO

A produção da fala tem suscitado o interesse da comunidade científica e, em particular, da Engenharia, pela necessidade de obter modelos realistas do tracto vocal para a concepção de sistemas avançados de síntese, sendo útil também para o reconhecimento, a

codificação da fala e a desconvolução da função do tracto vocal e do impulso glotal (Jacinto: 2008). Entre os diversos tipos de modelos existentes, os modelos físicos e morfológico-dinâmicos são actualmente muito atractivos dada a elevada qualidade de processamento e de realismo que prometem, embora sejam difíceis de obter e de utilizar. A obtenção de imagens seccionais da anatomia do tracto vocal com a necessária qualidade é, um recurso essencial para tal modelação.

A multidisciplinaridade desta temática é marcante, envolvendo não só a Engenharia, como também a Medicina (pelo estudo anatómico e funcional do tracto vocal), a Fonética (pelo estudo dos sons da fala, da sua produção e percepção), a Terapia da Fala (na avaliação dos aspectos anátomo-fisiológicos relacionados com perturbações da comunicação, linguagem, fala e respectiva reabilitação), e a Imagiologia (pelo desenvolvimento da técnicas de imagem aplicadas ao estudo da fala).

O tracto vocal humano integra conjuntamente com as cordas vocais (na laringe) o aparelho fonador e tem como função a articulação e modulação dos sons sendo constituído pelos lábios (inferior e superior), pelos dentes incisivos, pela região alveolar, pelo palato duro, pelo véu do palato (palato mole) e pela língua, FIGURA 1. Estes articuladores movimentam-se sincronizadamente com a mandíbula permitindo assim a produção da fala. Nos sons nasais há intervenção acústica do tracto nasal, mediante a abertura do véu do palato.

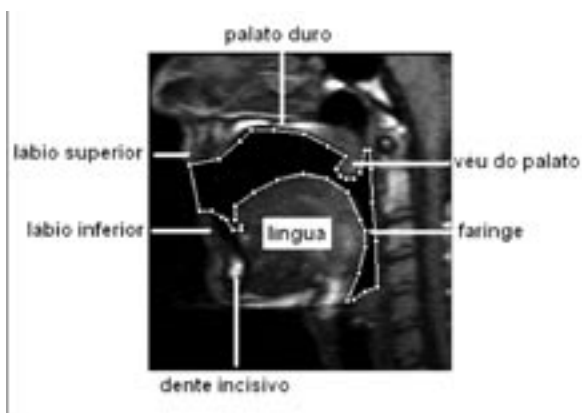

FIGURA 1 – Imagem sagital de ressonância magnética dos articuladores que constituem o tracto vocal.

A capacidade de emitir sons, nomeadamente com o objectivo da fala, é um processo aparentemente simples, no entanto, tem-se relevado um mecanismo individual, praticamente inigualável, caracteristicamente variado e portanto complexo.

Inicialmente, o estudo imagiológico do tracto vocal era obtido com base nas técnicas de imagem radiográficas, apesar da utilização de radiação ionizante ser uma grave condicionante de grande parte destas técnicas. O desenvolvimento da ressonância magnética (RM) veio abrir novos horizontes, pois de todas as técnicas de imagem, é a mais promissora, QUADRO 1. Esta técnica tem permitindo a visualização, com elevada resolução de contraste, de todo o tracto vocal, e mais recentemente, com a possibilidade de aquisição de sequências de imagem mais rápidas e com o melhoramento das técnicas de sincronismo, permite também o estudo da dinâmica dos articuladores envolvidos na produção da fala.

A primeira representação tridimensional (3D) da forma do tracto vocal foi realizada por Baer *et al.* (1991). Os primeiros estudos do tracto vocal por RM tinham por base a representação estática dos sons, obrigando os sujeitos à sustentação prolongada dos mesmos. Para além do grande esforço a que os indivíduos estavam submetidos, a informação morfológica ainda não era a desejada, pois a baixa resolução temporal da técnica de RM que se verificava em benefício da relação sinal-ruído e a presença de muitos artefactos de imagem condicionavam a maioria dos estudos das vogais orais e nasais (Dang *et al.* 1996; Demolin *et al.* 1996).

Técnica	Vantagens	Limitações	Utilização nos estudos da produção da fala
Tomografia Computorizada	Resolução temporal e espacial elevadas Estudo estruturas faríngeas Estudos 2D e 3D	Exposição a radiação X (ionizante)	Raramente utilizada
Articulografia Electromagnética	Resolução temporal e espacial elevadas Estudo 3D	Pontos de detecção de movimentos articulatórios dispersos espacialmente Não permite observar estruturas faríngeas	Frequentemente utilizada
Raios X (Microbeam)	Resolução temporal e espacial elevadas	Exposição a radiação X (ionizante) Informação num só plano (sobreposição de estruturas) Equipamentos pouco acessíveis Pouca informação	Actualmente pouco usada Base de dados existentes ainda muito utilizadas
Ecografia	Resolução temporal elevadas Não invasiva e inócua Permite registo acústico em simultâneo	Imagens de difícil interpretação Estudo de estruturas de partes moles apenas Sonda em contacto com a mandíbula interfere na produção da fala	Usada principalmente no estudo por imagem da língua
Ressonância Magnética	Não invasiva e inócua Visualização de todo o tracto vocal e em qualquer plano Estudos 2D e 3D Detecção dos movimentos articulatórios	Resolução temporal e espacial limitada (potência do equipamento) Dispendiosa Contra-indicações a pacientes com implantes ou outro material dentário ferromagnético Dificuldade no registo acústico simultâneo (ruído produzido pelo equipamento) Posição imposta ao paciente (deitado)	Técnica promissora e em expansão

QUADRO 1 – Técnicas de imagem usadas no estudo da produção da fala (adaptado de Bresch *et al.* 2008).

Com o desenvolvimento de aquisições mais rápidas por RM, surgem rapidamente os primeiros estudos dinâmicos sobre a produção da fala, através da repetição da mesma sequência de sons sincronizados com o equipamento de aquisição, durante um certo período de tempo, e posterior reconstrução dos movimentos articulatórios usando sub-amostragem. A utilização da RM foi expandida da imagem bidimensional (2D) para a imagem 3D, permitindo a caracterização da forma do tracto vocal e o cálculo das suas funções de área.

No que respeita ao *corpus* da fala, as vogais têm sido mais amplamente estudadas (Badin *et al.* 1998; Demolin *et al.* 2000) em diferentes línguas, como a Francesa (Badin & Serrurier 2006), a Japonesa (Kitamura *et al.* 2005; Takemoto *et al.* 2003) e a Alemã (Behrends & Wismuller 2001; Mády *et al.* 2001), pois para além de ser mais fácil a sua sustentação, a análise das imagens adquiridas é menos complexa pois são produzidas pela livre passagem do ar pelo tracto vocal sem constrictões. As consoantes têm sido estudadas por associação às vogais em diferentes contextos (Engwall 2000; Narayanan *et al.* 2004), mas não de forma isolada, pois nem todas são passíveis de sustentar.

Apesar dos vários estudos existentes sobre a produção da fala, a informação morfológica e dinâmica é ainda muito escassa, nomeadamente no que diz respeito aos sons do Português Europeu (PE). Os estudos de Teixeira *et al.* (2002, 2003) contribuíram para a construção da primeira base de dados dos sons nasais relativos ao PE através de análise acústica e da técnica de articulografia electromagnética. Em 2006, surge a primeira divulgação da utilização da RM para o estudo dos sons do PE (Rua & Freitas p.c. 2006). O trabalho apresentado, para além de pioneiro, tem também tido grande receptividade pela comunidade científica (Ventura & Freitas p.c. 2007; Ventura *et al.* p.c. 2008; Ventura *et al.* p.c. 2009a).

A técnica de RM anteriormente proposta (Rua & Freitas p.c. 2006) que tem vindo a ser desenvolvida através da combinação de diferentes planos de imagem e do processo de reconstrução 3D do tracto vocal tem como principal objectivo a caracterização da fala, nomeadamente do Português Europeu. Assim, foi recentemente demonstrado o valor da referida técnica e a importância do conhecimento que a mesma possibilita, não só em Medicina, contribuindo para o estudo de

disfunções articulatórias e no planeamento terapêutico da fala, como em Engenharia Biomédica, para a síntese da fala, (Ventura *et al.* p.c. 2009b).

No entanto, a utilização da RM na caracterização imagiológica do tracto vocal durante a produção da fala apresenta ainda várias condicionantes, como a dificuldade no registo acústico simultâneo durante as aquisições e a impossibilidade de representar os dentes devido ao fraco sinal de imagem que produzem.

A caracterização dinâmica dos eventos articulatórios, com o desenvolvimento de equipamentos mais potentes e técnicas de aquisição mais rápidas tem sido possível, abrindo novos horizontes no conhecimento da produção da fala, ver, por exemplo, (Ventura *et al.* p.c. 2010).

Neste artigo pretende-se dar a conhecer a técnica que tem vindo a ser desenvolvida desde 2006 (Rua & Freitas p.c. 2006) no sentido da caracterização da fala do PE com base em imagens de RM. Em termos estruturais, este artigo encontra-se dividido em quatro partes: descrevendo-se em termos metodológicos, o tipo de estudos realizados, a sua finalidade e o *corpus* da fala; nos resultados apresentam-se algumas imagens 2D de RM assim como alguns modelos 3D obtidos para diferentes sons do PE; por fim, apresentam-se as principais conclusões bem como algumas perspectivas futuras.

2 – METODOLOGIA

2.1 – Equipamento utilizado e tipos de estudo

A recolha das imagens do tracto vocal durante a fonação foi realizada na Unidade de Ressonância Magnética do Hospital S. João do Porto, utilizando um equipamento de RM de 1.5 Tesla (T) e uma antena de cabeça para recepção do sinal. Antes de qualquer ensaio, obteve-se o consentimento informado de cada sujeito, garantindo-se também a sua confidencialidade acompanhamento e segurança, excluindo-se eventuais contra-indicações à realização da RM.

Para o estudo da articulação dos sons, efectuou-se primeiro um estudo estático exigindo a sustentação de um som durante toda a aquisição de RM, e posteriormente um estudo dinâmico através da repetição iterativa de uma sílaba durante a aquisição das imagens.

2.1.1 – Estudo estático

De forma a obter uma melhor caracterização morfológica e dimensional da região em estudo – o tracto vocal - obtiveram-se dois conjuntos de imagens em dois planos/orientações distintos:

- Três cortes contíguos com 5 mm de espessura, no plano sagital;
- Quatro cortes com 6 mm de espessura e 10 mm de espaçamento entre si, no plano coronal.

Cada aquisição nestes planos e para cada um dos sons teve uma duração de dez segundos, aproximadamente.

2.1.2 – Estudo dinâmico

Para a realização do estudo dinâmico recorreu-se a uma técnica de sincronização do sinal da fala com o próprio batimento cardíaco dos sujeitos, via monitorização do electrocardiograma, durante a aquisição de imagens de RM. Mediante audição do próprio batimento cardíaco, os sujeitos procederam à repetição sucessiva e sincronizada de uma sílaba, iniciando-se alguns segundos depois a aquisição ultrarápida das imagens (Ventura *et al.* p.c. 2010). Para o estudo de cada sílaba, obtiveram-se um conjunto de cortes médiosagittais com 6 mm de espessura em número e com um tempo total variável de acordo com a duração do ciclo cardíaco de cada sujeito.

2.2 – Participantes e *corpus* da fala

Neste estudo participaram voluntariamente cinco sujeitos jovens e adultos, sem história prévia de patologia orofacial e com formação na área de Terapia da Fala, minimizando assim o tempo necessário para o treino e explicação do *corpus* da fala.

O *corpus* da fala utilizado para o estudo estático, consistiu em vinte e cinco sons do Português Europeu: vogais orais e nasais, consoantes laterais, fricativas e oclusivas nasais; seleccionando-se todos os sons do PE passíveis de ser sustentados, num sujeito feminino e num sujeito masculino da amostra. No estudo dinâmico, participaram quatro sujeitos, tendo-se seleccionado as sílabas /tu/, /ma/ e /pa/, permitindo por um lado, o estudo de mais duas consoantes e, por outro, obter imagens dinâmicas em diferentes contextos articulatorios.

Este extenso *corpus* permitiu abranger o maior número possível de posições articulatorias na produção dos sons do PE.

2.3 – Técnicas de análise e processamento de imagem

A análise e processamento das imagens foram realizados essencialmente no estudo estático, consistindo em duas etapas distintas: na segmentação das imagens através da extracção dos contornos do tracto vocal, FIGURA 2, e na reconstrução tridimensional através da união dos contornos obtidos nos diferentes planos; para o efeito, usaram-se dois *softwares* de domínio público, ImageJ (versão 1.41o, National Institute of Health, <http://rsb.info.nih.gov/ij/>) e Blender (versão 2.42a, <http://www.blender.org/>), respectivamente.

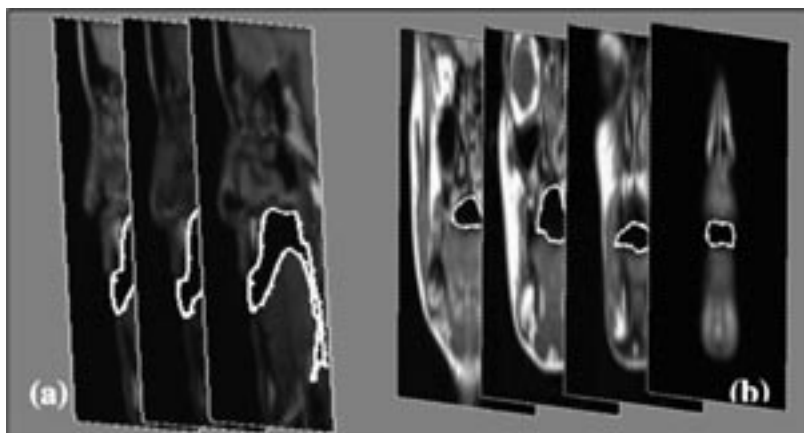


FIGURA 2 – Tarefa de segmentação do tracto vocal nas imagens sagitais (a) e coronais (b) obtidas no estudo estático.

3 – RESULTADOS

Através do estudo estático foi possível a construção de uma base de dados de natureza morfológica 2D e 3D para a caracterização da fala do PE. As imagens sagitais 2D permitem um estudo anatómico completo de todo o tracto vocal, e o estudo da forma e posição da maioria dos articuladores envolvidos na produção da fala. A FIGURA 3 inclui imagens médiosagitais obtidas para as cinco vogais orais e as correspondentes vogais nasais do PE. Como se pode observar, a língua e os lábios são os principais articuladores envolvidos na

produção dos sons vocálicos, que pela alteração da sua forma e posição originam diferentes configurações do tracto vocal. Numa análise comparativa deste conjunto de imagens pode-se constatar que apesar da configuração global do tracto vocal de cada som ser similar, o abaixamento do véu do palato é responsável por uma importante característica distintiva da fala – a nasalidade.

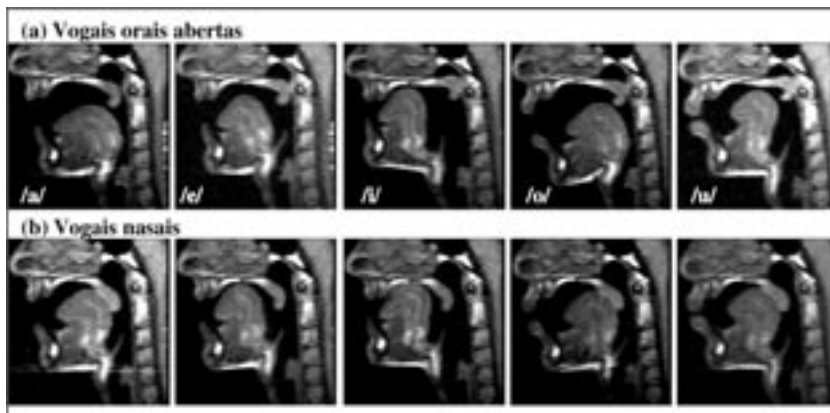


FIGURA 3 – As cinco vogais orais abertas (a) e as correspondentes vogais nasais (b) do Português Europeu.

As imagens coronais 2D fornecem especificamente informação lateral da dimensão do tracto vocal, e são particularmente úteis no estudo da forma dos lábios e da relação língua-palato. A FIGURA 4 ilustra as diferenças das posições articulatórias adoptadas na produção de um som vocálico, a vogal /o/ fechada e do um som consoântico /ch/ nas imagens coronais. Na imagem 1 da referida figura observa-se o arredondamento dos lábios e nas imagens sequenciais seguintes as diferenças na relação de contacto entre a língua e o palato.

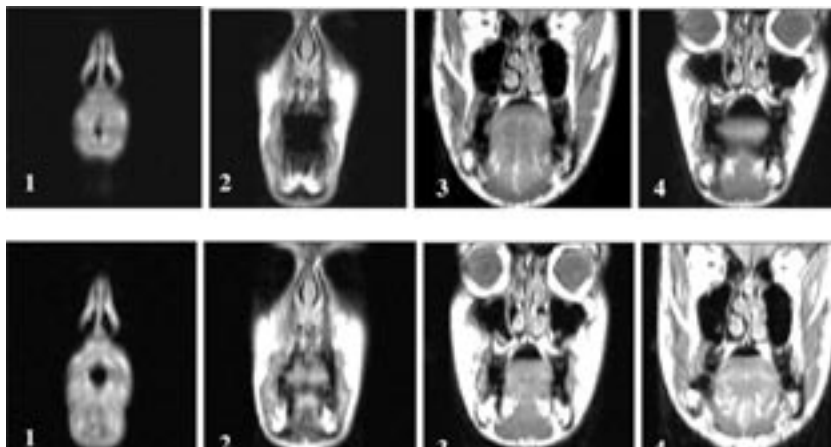


FIGURA 4 – Imagens coronais de RM obtidas para a vogal fechada /o/ (linha superior) e para a consoante /ch/ (linha inferior).

Os modelos 3D resultantes da análise das imagens 2D do *corpus* da fala, permitem demonstrar importantes características dos eventos articulatórios envolvidos na produção dos diferentes sons, fornecendo nomeadamente uma informação mais realista com a anatomia humana do tracto vocal quer do ponto de vista morfológico (forma dos articuladores) quer da dinâmica dos articuladores (posição dos articuladores e suas relações).

Na FIGURA 5, os modelos 3D demonstram bem as diferenças anatómicas entre os dois sujeitos e a forma distinta que cada tracto vocal adopta na produção do mesmo som (variabilidade inter-sujeitos).




FIGURA 5 – Modelos 3D do tracto vocal obtidos de um sujeito do sexo masculino (a) e um sujeito do sexo feminino (b) durante a produção das vogais abertas /a/ e /u/, (Ventura *et al.* p.c. 2009b).

A FIGURA 6 ilustra a relevância da metodologia adoptada na combinação de cortes em duas orientações distintas. A inclusão das imagens coronais é particularmente útil no estudo das consoantes laterais, pois o ar passa pelas cavidades laterais da boca, como se pode verificar nos modelos 3D.




FIGURA 6 – Duas vistas do modelo tridimensional do tracto vocal obtido durante a produção da consoante lateral /l/ (cavidades indicadas pelas setas incluídas).

4 – CONCLUSÕES E PERSPECTIVAS FUTURAS

Com base na técnica de RM, realizaram-se vários ensaios e recolhas, que permitiram a caracterização morfológica e dinâmica do tracto vocal para a maioria dos sons do PE, permitindo obter um número considerável e diferenciado de posições articulatórias, primeiro através de um estudo estático (sustentação do som), e posteriormente através de um estudo dinâmico (repetição sucessiva e sincronizada do som).

As imagens do estudo estático, depois de analisadas e processadas, culminaram num conjunto de modelos 3D, formando uma base de dados morfológica para caracterização dos eventos articulatórios (forma e posição dos articuladores) do *corpus* da fala.

Os estudos dinâmicos, através da análise das cine-imagens, permitem o estudo dos movimentos articulatórios envolvidos na produção da fala, e também uma maior compreensão dos fenómenos de coarticulação.

Este estudo tem vindo a contribuir para o estudo da produção da fala do PE com base em imagens de RM, tendo sido possível, através da informação obtida, a construção de dois modelos físicos.

Contudo, como perspectivas futuras, pretende-se a curto prazo, alcançar a optimização das imagens de RM durante a produção da fala, e consequentemente da informação 3D.

Também se pretende a implementação destes estudos na prática clínica auxiliando no diagnóstico e orientação clínica para avaliação de pacientes com *deficits* articulatórios, com utilidade quer para médicos como para terapeutas da fala. Para além disso, do ponto de vista da engenharia, estes estudos contribuem com informação mais realista permitindo a construção de modelos físicos para síntese da fala.

AGRADECIMENTOS

As imagens de ressonância magnética foram adquiridas na Unidade de RM do Hospital de S. João do Porto, com a colaboração de toda a equipa técnica, a quem agradecemos.

A primeira autora agradece o apoio e contribuição da bolsa de doutoramento com a seguinte referência SFRH/PROTEC/49517/2009 do IPP – Instituto Politécnico do Porto e da Fundação para a Ciência e a Tecnologia (FCT).

REFERÊNCIAS

- Badin, P. & Serrurier, A. 2006. Three-dimensional Modeling of Speech Organs: Articulatory Data and Models. *IEIC Technical Report (Institute of Electronics, Information and Communication Engineers)*. **106(177)**: 29-34.
- Badin, P.; Pouchoy, L.; Bailly, G.; Raybaudi, M.; Segebarth, C.; Lebas, J.F.; Tiede, M.K.; Vatikiotis-Bateson, E.; Tohkura, Y. 1998. Un modèle articulatoire tridimensionnel du conduit vocal basé sur des données IRM. *Actes des 22èmes Journées d'Etude sur la Parole*. Martigny, 283-286.
- Baer, T.; Gore, J.C.; Gracco, L.C.; Nye, P.W. 1991. Analysis of Vocal Tract Shape and Dimensions using Magnetic Resonance Imaging: Vowels. *Journal of the Acoustical Society of America*. **90**: 799-828.
- Behrends, J.; Wismuller, A. 2001. A Segmentation and Analysis Method for MRI data of the Human Vocal Tract. *FIPKM-37*: 179-189.
- Bresch, E.; Kim, Y.; Nayak, K.; Byrd, D.; Narayanan, S. 2008. Seeing Speech: Capturing Vocal Tract Shaping Using Real-Time Magnetic Resonance Imaging. *IEEE Signal Processing Magazine*: 123-132.
- Dang, J.; Honda, K. 1996. *An improved vocal tract model of vowel production implementing piriform fossa resonance and transvelar nasal coupling*. ICSLP, Philadelphia, USA: 965-968.
- Demolin, D.; Metens, T.; Soquet, A. 1996. Three-dimensional Measurement of the Vocal Tract by MRI. *Proceedings of the 4th International Conference on Spoken Language Processing (ICSLP)*. Philadelphia, USA: 272-275.
- Demolin, D.; Metens, T.; Soquet, A. 2000. Real time MRI and articulatory coordinations in vowels. *Proceedings of the 5th Speech Production Seminar*. München, Germany.
- Engwall, O. 2000. Are static MRI representative of dynamic speech? Results from a comparative study using MRI, EPG and EMA. *Proceed. of 6th International Conference on Spoken Language Processing (ICSLP)*. Beijing, China: 17-20.
- Jacinto, Luís. 2008. *Em direcção a uma laringe artificial electrónica – fundamentos técnico-científicos e ensaios preliminares*. Dissertação de Mestrado e engenharia Biomédica, FEUP, 2008.
- Kitamura, T.; Takemoto, H.; Honda, K.; Shimada, Y.; Fujimoto, I.; Syakudo, Y.; Masaki, S.; Kuroda, K.; Oku-uchi, N.; Senda, M. 2005. Difference in vocal tract shape between upright and supine postures: Observations by an open-type MRI scanner. *Acoustical Science and Technology*. **26(5)**: 465-468.
- Mády, K.; Sader, R.; Zimmermann, A.; Hoole, P.; Beer, A.; Zeilhofe, H.; Hannig, C. 2001. Use of real-time MRI in assessment of consonant articulation before and after tongue surgery and tongue reconstruction. *Proceedings of the 4th International Speech Motor Conference*. Nijmegen, Netherlands: 142-145.

- Narayanan, S.; Nayak, K.; Lee, S.; Sethy, A.; Byrd, D. 2004. An Approach to Real-time Magnetic Resonance Imaging for Speech Production. *Journal Acoustical Society of America*. **115(4)**: 1771-76.
- Rua, S.M.; Freitas, D.R. 2006. Morphological Dynamic Imaging of Human Vocal Tract. *Proceedings of the Computational Modelling of Objects Represented in Images: Fundamentals, Methods and Applications (CompIMAGE)*. Portugal: 381-386.
- Takemoto, H.; Honda, K. 2003. Measurement of Temporal Changes in Vocal Tract Area Function during a continuous vowel sequence using a 3D Cine-MRI Technique. *Proceed. 6th Int. Seminar on Speech Production*. Sydney, Australia: 284-289.
- Teixeira, A.; Moutinho, L.C.; Coimbra, R.L. 2003. Production, Acoustic and Perceptual Studies on European Portuguese Vowels Height. *15th Int. Congress of Phonetic Sciences*. Barcelona: 3033-3036.
- Teixeira, A.; Silva, L.; Martinez, R.; Vaz, F. 2002. SAPWindows – Towards a Versatile Modular Articulatory Synthesizer. *Proceedings of 2002 IEEE Workshop on Speech Synthesis*. Portugal: 31-34.
- Ventura, S. R.; Freitas, D. R., 2007. Modelos Morfológicos Tridimensionais por IRM do Tracto Vocal para as Principais Vogais do Português Europeu. *Proc. Congresso de Métodos Numéricos e Computacionais em Engenharia e Congresso Ibero Latino-americano sobre Métodos Computacionais em Engenharia (CMNE/CILAMCE)*, 13-15 June, 2007. Porto, Portugal.
- Ventura, S. R.; Freitas, D. R.; Tavares, J. M. 2008. Three-dimensional modeling of tongue during speech using MRI data. *Proc. 8th International Symposium on Computer Methods in Biomechanics and Biomedical Engineering (CMBBE 2008)*, 27th February-1st March 2008, Porto, Portugal.
- Ventura, S. R.; Freitas, D. R.; Tavares, J. M. 2009a. Magnetic Resonance Imaging of the Vocal Tract: Techniques and Applications. *International Conference on Imaging Theory and Applications (IMAGAPP 2009)*. Lisboa, Portugal.
- Ventura, S. R.; Freitas, D. R.; Tavares, J. M. 2009b. Application of MRI and biomedical engineering in speech production study. *Computer Methods in Biomechanics and Biomedical Engineering*. **12(6)**: 671-81.
- Ventura, S. R.; Freitas, D. R.; Tavares, J. M. 2010. Towards Dynamic Magnetic Resonance Imaging of the Vocal Tract during Speech Production. *Journal of Voice*, ISSN: 0892-1997, Elsevier, DOI: 10.1016/j.jvoice.