

Tratamento conservador na rotura do longo adutor com retração do tendão – relato de caso

José Luís Nogueira¹ . Elisa Rodrigues¹

¹Escola Superior de Saúde, Politécnico do Porto, Porto, Portugal

INTRODUÇÃO

Roturas totais com avulsão e retração do tendão do longo adutor na inserção no osso púbico, são raras. O facto de o longo adutor ser um músculo uniaxial pode ser um fator a favor do tratamento conservador o que permitirá um regresso à atividade desportiva mais rápido evitando os riscos associados à cirurgia.



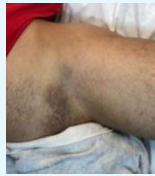OBJETIVO

Descrever os procedimentos de avaliação, estratégias de intervenção e de regresso ao jogo.

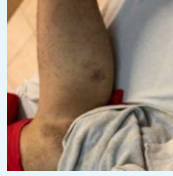

DESCRIÇÃO DO CASO CLÍNICO

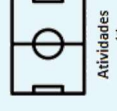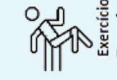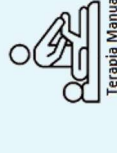- Atleta de futebol amador, de 21 anos de idade com avulsão do longo adutor, resultante de um movimento de extensão e abdução excessiva da coxofemoral esquerda.



- Ecografia e RMN: arrancamento da inserção púbica do longo adutor à esquerda, com uma retração de 2,3 cm.
- Intervenção conservadora.
- Antecedentes de lesões locais desconforto com cerca de duas semanas de evolução.
- Os objetivos do atleta eram recuperar o mais rápido possível e voltar à competição sem limitações.
- Na avaliação inicial, apresentava tumefação da região inguinal esquerda, com progressão posterior de extenso hematoma na região inguinal e púbica, e na região medial da coxa.
- Dor a 15º de abdução passiva.
- Dor nos testes Squeeze e Bent Knee Fall Out

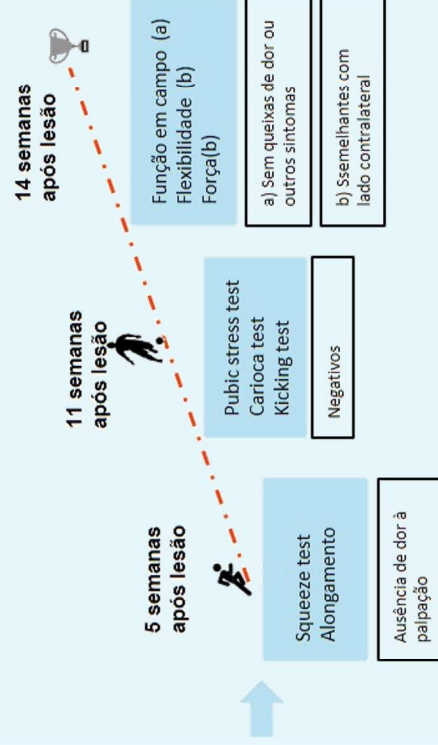


INTERVENÇÃO



Exercícios específicos para os adutores

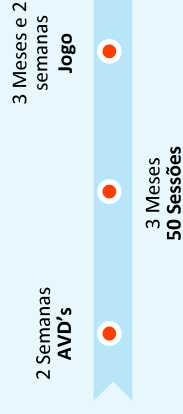
RETURN TO SPORT E RETURN TO PLAY



MEDIDAS DE RESULTADO

- Escala Numérica da Dor
 - Pubic stress test
 - Squeeze test
 - Alongamento passivo
 - Força através do teste muscular manual
- Avaliadas às 3, 6 e 9 semanas

RESULTADOS



CONCLUSÃO

Os resultados sugerem o tratamento conservador como opção viável e sem aumentar o tempo de reabilitação nas lesões do longo adutor com retração do tendão em futebolistas.

Esta opção terapêutica deve ser considerada em casos semelhantes no futebol.

BIBLIOGRAFIA

- Bharam, S., Feghhi, D. P., Porter, D. A., & Bhagat, P. V. (2015). Proximal Adductor Avulsion Injuries Outcomes of Surgical Reattachment in Athletes. 4–9. Gözübüyük, Ö. B., Moen, M. H., Akman, M., Ipsel, I., & Karakuzu, A. (2017). Successful return to play following adductor longus proximal tendon rupture in professional soccer without re-injury at 12 months : A case report. Kimmenade, R. J. L. Van De, Bergen, C. J. A. Van, Deurzen, P. J. E. Van, & Verhagen, R. A. W. (2015). Case Report A Rare Case of Adductor Longus Muscle Rupture.

Contacto:
José Luís Nogueira
E-mail: josselinisnogueira@outlook.pt